Since January 2020 Elsevier has created a COVID-19 resource centre with free information in English and Mandarin on the novel coronavirus COVID-19. The COVID-19 resource centre is hosted on Elsevier Connect, the company's public news and information website.

Elsevier hereby grants permission to make all its COVID-19-related research that is available on the COVID-19 resource centre - including this research content - immediately available in PubMed Central and other publicly funded repositories, such as the WHO COVID database with rights for unrestricted research re-use and analyses in any form or by any means with acknowledgement of the original source. These permissions are granted for free by Elsevier for as long as the COVID-19 resource centre remains active.

Journal français d'ophtalmologie 46 (2023) e1—e3

Disponible en ligne sur
ScienceDirect
www.sciencedirect.com

Elsevier Masson France
EM|consulte
www.em-consulte.com

LETTRE À L'ÉDITEUR

Perforation cornéenne sur ulcère de Mooren en post-vaccination anti-COVID-19 : à propos d'un cas

Corneal perforation on Mooren ulcer after anti-COVID-19 vaccination: A case report

Introduction

L'ulcère de Mooren =est un ulcère marginal périphérique (PUK) auto-immun d'étiologie non connue (idiopathique). La périphérie cornéenne présente des caractéristiques morphologiques et immunologiques prédisposant aux réactions immunitaires et inflammatoires. Plusieurs effets indésirables oculaires notamment inflammatoires ont été décrits suite à la vaccination anti-COVID-19. Le but du travail était la description et la gestion d'une perforation cornéenne sur ulcère de Mooren post-vaccinal.

Matériel et méthodes

Nous rapportons l'observation médicale d'une patiente qui consulte dans notre service pour perforation cornéenne sur ulcère de Mooren post-vaccination anti-COVID-19.

Observation médicale

Patiente, âgée de 49 ans, suivie pour prurigo cutané depuis janvier 2017 traité par thalidomide et qui a présenté un ulcère de Mooren de l'œil droit en septembre 2020, mise sous corticoïdes locaux et oraux à fortes doses et azathioprine avec cicatrisation complète.

La patiente rapporte également une notion d'œil droit (ODt) rouge douloureux après la 1re dose du vaccin inactivé anti-COVID-19 (Sinopharm*) qui a été traité en secteur privé par des corticoïdes locaux et oraux avec bonne évolution. Elle consulte pour un deuxième épisode d'œil droit rouge douloureux depuis 24 h avec baisse d'acuité visuelle survenue une semaine après l'administration de la deuxième dose du même vaccin.

L'examen ophtalmologique retrouve une acuité visuelle de l'œil concerné (ODt) à 2/10, hyperhémie conjonctivale, un ulcère marginal nasal en croissant de 12 h à 3 h en promontoire sans intervalle de cornée saine, à fond propre perforé à 1 h mesurant 2,7 mm sur 2 mm et issue de l'iris, présence d'un Seidel spontané, sensibilité globale cornéenne conservée et une chambre antérieure diminuée de profondeur (Fig. 1). L'œil controlatéral était sans particularités.

Notre prise en charge était l'hospitalisation avec recouvrement conjonctival (devant la non-disponibilité de greffe de membrane amniotique) (Fig. 2) sous couverture de bolus de corticoïdes en préopératoire (1 g de solumédrol en intraveineux) et traitement médical à base d'antibiotique par voies orale (ciprofloxacine) et locale (levofloxacine), corticoïdes locaux goutte horaire (dexaméthasone) + agents mouillants.

Nous avons déclaré notre cas à la pharmacovigilance (calcul du score d'imputabilité = I4 B0) avec forte incrimination du vaccin et nous avons pris l'avis des internistes, qui ont mis la patiente sous corticoïdes à forte dose par voie orale (prednisolone 60 mg/jr) et bolus d'immunosuppresseurs à sa sortie.

L'évolution clinique après 3 mois a été marquée par une amélioration de l'acuité visuelle à 4/10 avec reformation de la chambre antérieure et réépithélialisation quasi complète de l'ulcère (Fig. 3—6)

Discussion

La cornée périphérique constitue une entité propice aux inflammations à travers le limbe. La richesse des capillaires sanguins et lymphatiques va permettre à l'ensemble des acteurs cellulaires de l'inflammation et de l'immunité d'accéder à la zone [1].

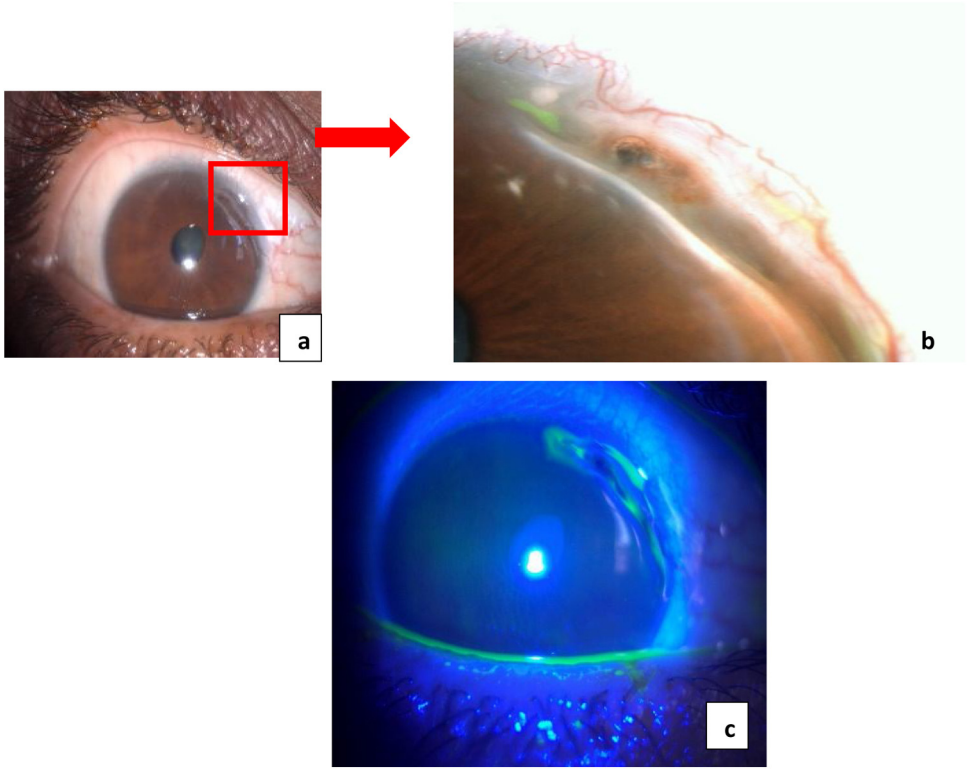

Figure 1. a et b : aspect de l'ulcère de Mooren marginal perforé ; c : aspect en fluorescéine, seidel spontané (+).

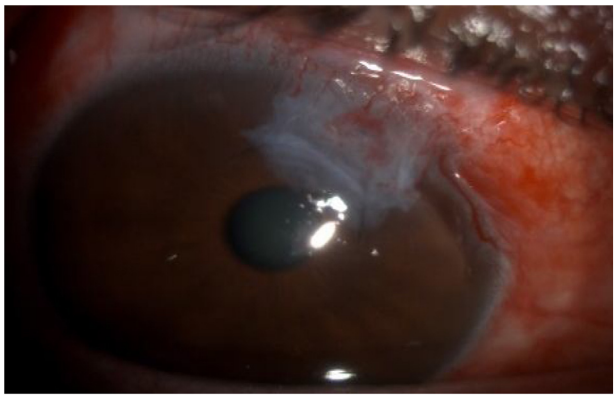

Figure 2. Aspect postopératoire immédiat du recouvrement conjonctival.

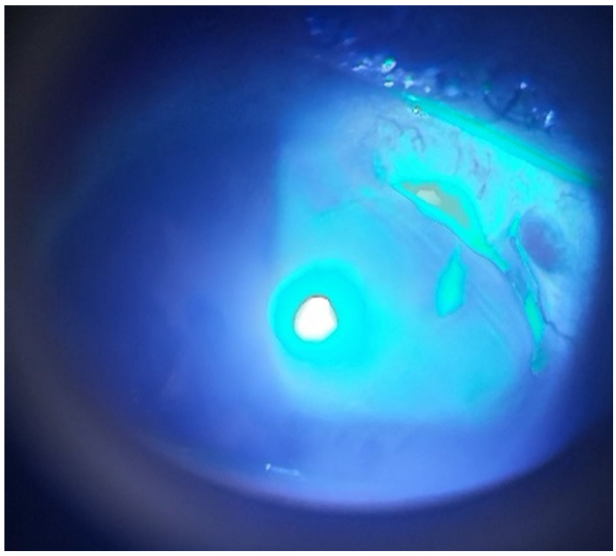

Figure 3. J7 postopératoire, diminution de la taille de l'ulcère.

Historiquement, plusieurs vaccins ont été incriminés d'avoir des effets secondaires oculaires d'origine immunitaire, tels que le vaccin contre la fièvre jaune et l'hépatite B qui causent des uvéites, des maculopathies idiopathiques, VKH, etc. [2].

Suite au vaccin, une réponse immunitaire inadaptée chez les personnes atteintes d'une maladie auto-immune peut entraîner une réactivation de celle-ci, comme c'est le cas pour notre patiente [3].

Plusieurs autres complications de surface oculaire ont été décrites suite aux différents vaccins anti-COVID-19 : épisclérite, sclérite antérieure, rejet de greffon cornéen [4].

Les études actuelles sont principalement des séries de cas rétrospectives ou des rapports de cas isolés qui sont faibles pour établir une association ou une causalité du vaccin anti-COVID-19 [3].

Aucun cas similaire n'a été décrit jusque-là dans la littérature.

Conclusion

La situation de pandémie a causé la mise en marché de vaccins en urgence et cela sans assez de recul d'essais cliniques

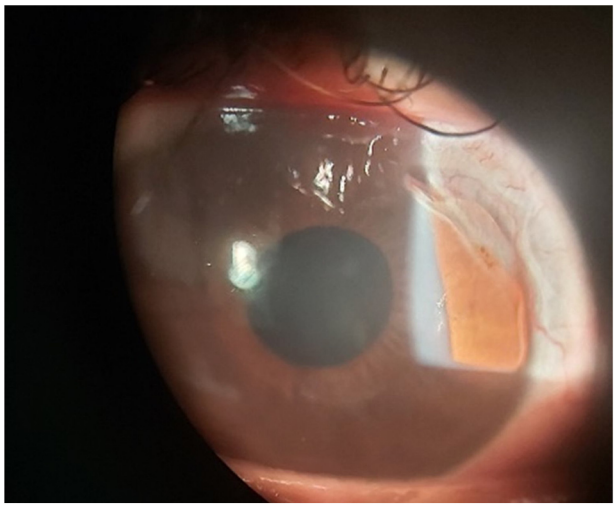

Figure 4. Un mois postopératoire, cicatrisation du greffon conjonctival avec nette réépithélialisation de l'ulcère.

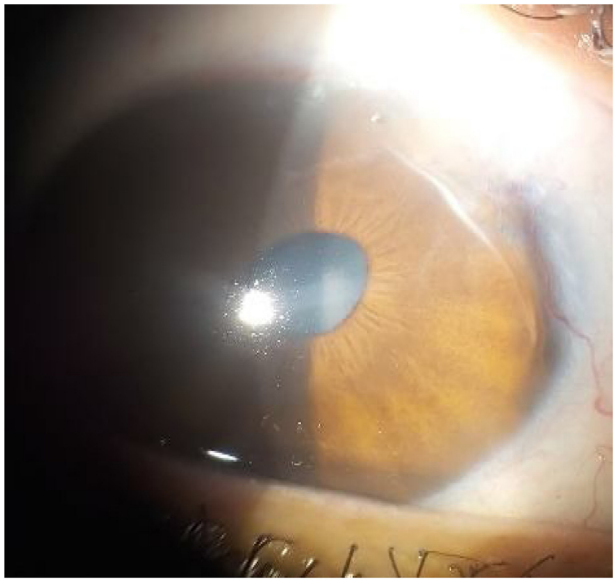

Figure 5. Trois mois postopératoires, cicatrisation quasi complète de l'ulcère.

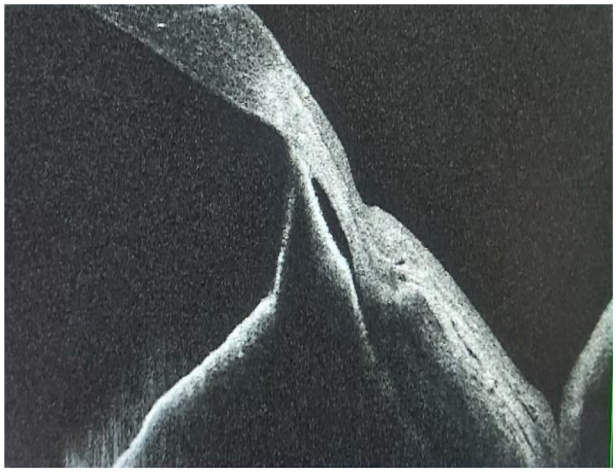

Figure 6. Aspect 3 mois postopératoires de l'OCT segment antérieur.

préalables, les rapports d'essais sur la sécurité des vaccins ont montré que les effets indésirables oculaires sont rares.

La réponse immunitaire inadéquate en post-vaccinal peut causer des effets indésirables, comme le cas de perforation d'ulcère de Mooren, ce qui incite tout ophtalmologiste à les connaître.

Tout patient présentant une pathologie immunitaire de la surface oculaire devrait faire l'objet d'un examen ophtalmologique avant toute vaccination avec un suivi rapproché en post-vaccinal.

Déclaration de liens d'intérêts

Les auteurs déclarent ne pas avoir de liens d'intérêts.

Références

[1] P-J Pisella, C Baudouin. Thanh Hoang-Xuan, rapport SFO surface oculaire 2015 chapitre 8.

[2] Marinho PM, Nascimento H, Romano A, Muccioli C, Belfort Jr R. Diffuse uveitis and chorioretinal changes after yellow fever vaccination: a re-emerging epidemic. Int J Retina Vitreous 2019;5:30, http://dx.doi.org/10.1186/s40942-019-0180-0.

[3] Le Ng X, Bjorn Kaijun Betzler A, Testi I. Ocular adverse events after COVID-19 vaccination. Ocul Immunol Inflamm 2021;29:1—9, http://dx.doi.org/10.1080/09273948.2021.1976221.

[4] Crnej A, Khoueir Z, Cherfan G, Saad A. Acute corneal endothelial graft rejection following COVID-19 vaccination. J Fr Ophtalmol 2021;44:e445—7, http://dx.doi.org/10.1016/j.jfo.2021.06.001.

F. Alliti*, A. Mchachi, L. Benhmidoune, A. Chakib, R. Rachid, M. El Belhadji

Service d'ophtalmologie adultes, faculté de médecine et de pharmacie, CHU d'Ibn-Rochd, université Hassan II, hôpital 20 août1953, 20210 Casablanca, Maroc

* Auteur correspondant.

Adresses e-mail : faiza.alliti@gmail.com (F. Alliti), adilmchachi@gmail.com (A. Mchachi), lbenhmidoune@gmail.com (L. Benhmidoune), abdouchakib@gmail.com (A. Chakib), rarach60@gmail.com (R. Rachid), elbelhadji-med@hotmail.com (M. El Belhadji)

Disponible sur Internet le 2 decembre 2022

https://doi.org/10.1016/j.jfo.2022.07.007

0181-5512/© 2022 Elsevier Masson SAS. Tous droits réservés.