· 机器人辅助技术在创伤骨科的应用 ·

基于 5G 技术的骨科机器人远程导航辅助植入经皮骨盆通道螺钉固定骨盆及髋臼骨折

赵斌，李金奇，赵春鹏，苏永刚，韩巍，吴新宝，蒋协远，王军强

北京积水潭医院创伤骨科（北京 100035）

【摘要】 **目的** 探讨基于 5G 技术的骨科机器人远程导航辅助植入经皮骨盆通道螺钉固定骨盆及髋臼骨折的准确性和安全性。**方法** 2021 年 1 月–12 月，采用基于 5G 技术的骨科机器人远程导航辅助植入经皮骨盆通道螺钉治疗 15 例骨盆和/或髋臼骨折患者。男 8 例，女 7 例；年龄 20 ~ 98 岁，平均 52.1 岁。致伤原因：交通事故伤 6 例，高处坠落伤 6 例，摔伤 2 例，重物砸伤 1 例。受伤至手术时间 3 ~ 32 d，平均 10.9 d。单纯骨盆骨折 8 例，单纯髋臼骨折 2 例，骨盆及髋臼均骨折 5 例。骨折分型：骨盆骨折 Tile B2 型 7 例，B3 型 2 例，C1 型 1 例，C2 型 3 例；髋臼单侧前柱骨折 4 例，双侧前柱骨折 2 例，前壁骨折 1 例。记录术中螺钉规划时间、导针置入时间及有无不良事件发生，收集患者术后 5 d 内 CT 图像评价螺钉位置准确性，以及术后 5 d 内并发症发生情况。**结果** 15 例患者均顺利完成手术；共植入经皮骨盆通道螺钉 36 枚，其中骶髂螺钉 20 枚、LCⅡ螺钉 6 枚、前柱螺钉 9 枚、髋臼顶螺钉 1 枚；螺钉位置准确性评价获优 32 枚（88.89%）、良 4 枚（11.11%），无螺钉穿透皮质骨。螺钉规划时间为 4 ~ 15 min，平均 8.7 min；导针置入时间 3 ~ 10 min，平均 6.8 min。2 例存在术中通信延迟问题，但均未影响手术进程，未出现严重术中不良事件。术后 5 d 内均未出现延迟性血管、神经损伤及感染等并发症，无需再次手术翻修。**结论** 基于 5G 技术的骨科机器人远程导航辅助植入经皮骨盆通道螺钉固定骨盆和髋臼骨折准确、安全、可靠。

【关键词】 骨科机器人；5G 技术；远程手术；经皮螺钉；骨盆骨折；髋臼骨折

Orthopedic robot based on 5G technology for remote navigation of percutaneous screw fixation in pelvic and acetabular fractures

ZHAO Bin, LI Jinqi, ZHAO Chunpeng, SU Yonggang, HAN Wei, WU Xinbao, JIANG Xieyuan, WANG Junqiang

Department of Orthopaedic Trauma, Beijing Jishuitan Hospital, Beijing, 100035, P. R. China

Corresponding author: WANG Junqiang, Email: drw-jq1997@163.com

【**Abstract**】 **Objective** To investigate the accuracy and safety of percutaneous screw fixation for pelvic and acetabular fractures with remote navigation of orthopedic robot based on 5G technology. **Methods** Between January 2021 and December 2021, 15 patients with pelvic and/or acetabular fractures were treated with percutaneous screws fixation which were placed by remote navigation of orthopedic robot based on 5G technology. There were 8 males and 7 females. The age ranged from 20 to 98 years, with an average of 52.1 years. The causes of trauma included traffic accident injury in 6 cases, falling from height injury in 6 cases, fall injury in 2 cases, and heavy object smashing injury in 1 case. The time from injury to operation ranged from 3 to 32 days, with an average of 10.9 days. There were 8 cases of simple pelvic fractures, 2 simple acetabular fractures, and 5 both pelvic and acetabular fractures. There were 7 cases of pelvic fractures of Tile type B2, 2 type B3, 1 type C1, and 3 type C2; 4 cases of unilateral anterior column fracture of the acetabulum, 2 bilateral anterior column fractures, and 1 anterior wall fracture. CT images within 5 days after operation were collected for screw position assessment. The screw planning time and guidewire placement time were recorded, as well as the presence of intraoperative adverse events and complications within 5 days after operation. **Results** All patients achieved

DOI：10.7507/1002-1892.202204073
基金项目：国家重点研发计划项目（2017YFC0110600）；北京市科技项目（Z201100005420008）
通信作者：王军强，Email：drw-jq1997@163.com

satisfactory surgical results. A total of 36 percutaneous screws were inserted (20 sacroiliac screws, 6 LC Ⅱ screws, 9 anterior column screws, and 1 acetabular apical screw). In terms of screw position evaluation, 32 screws (88.89%) were excellent and 4 screws (11.11%) were good; there was no screw penetrating cortical bone. The screw planning time ranged from 4 to 15 minutes, with an average of 8.7 minutes. The guidewire placement time ranged from 3 to 10 minutes, with an average of 6.8 minutes. The communication delayed in 2 cases, but the operation progress was not affected, and no serious intraoperative adverse events occurred. No delayed vascular or nerve injury, infection, or other complications occurred within 5 days after operation. No cases need surgical revision. **Conclusion**　The fixation of pelvic and acetabular fractures by percutaneous screw with remote navigation of orthopedic robot based on 5G technology is accurate, safe, and reliable.

【Key words】 Orthopedic robot; 5G technology; remote surgery; percutaneous screw; pelvic fracture; acetabular fracture

Foundation items: National Key Research and Development Program (2017YFC0110600); Beijing Municipal Science and Technology Program (Z201100005420008)

经皮骨盆通道螺钉具有创伤小、出血少以及感染率低等优点，是治疗骨盆及髋臼骨折的一种有效、可靠内固定方式[1-2]。但由于骨盆形态、骨折类型及其周围解剖结构复杂，传统徒手植钉往往面临骨折暴露和复位困难、植入物易损伤周围组织结构等问题，手术难度和风险均较高[3-4]。我国目前医疗资源分布不均、医生手术技术存在一定差异，大多数基层医院医生在骨盆及髋臼骨折手术技术方面极其薄弱，限制了我国整体医疗水平的提高。

2001 年，Marescaux 等[5]开创了远程手术先河，但通讯延迟这一问题导致远程手术发展一直停滞不前。2020 年 3 月，国家工业和信息化部印发了《关于推动 5G 加快发展的通知》[6]，提出开展 5G 智慧医疗建设，加快 5G 技术在医疗领域的应用推广。研究表明，天玑骨科机器人辅助植入经皮骨盆通道螺钉的准确性和安全性明显优于传统徒手植钉[7-11]。目前，已有基于 5G 技术的骨科机器人远程手术报道[12-13]，但是缺少骨科机器人远程导航辅助植入经皮骨盆通道螺钉方面的研究。2021 年 1 月–12 月，北京积水潭医院创伤骨科对外院 15 例骨盆和/或髋臼骨折患者，实施基于 5G 技术的骨科机器人远程导航辅助植入经皮骨盆通道螺钉内固定术。报告如下。

1　临床资料

1.1　一般资料

纳入标准：① 年龄≥18 岁；② 术前经影像学检查诊断为骨盆和/或髋臼骨折；③ 使用骨科机器人远程导航辅助植入经皮骨盆通道螺钉的外院患者；④ 患者临床资料完整。

本组男 8 例，女 7 例；年龄 20 ~ 98 岁，平均 52.1 岁。致伤原因：交通事故伤 6 例，高处坠落伤 6 例，摔伤 2 例，重物砸伤 1 例。受伤至手术时间 3 ~ 32 d，平均 10.9 d。术前摄骨盆正位、入口位、出口位 X 线片以及 CT 扫描+三维重建，明确为骨盆和/或髋臼骨折。其中，单纯骨盆骨折 8 例，单纯髋臼骨折 2 例，骨盆及髋臼均骨折 5 例。骨折分型：骨盆骨折 Tile B2 型 7 例，B3 型 2 例，C1 型 1 例，C2 型 3 例；髋臼单侧前柱骨折 4 例，双侧前柱骨折 2 例，前壁骨折 1 例。

1.2　5G 远程手术设备及人员安排

① 电信网络和设备：由中国电信（北京）、华为技术有限公司和北京天智航医疗科技股份有限公司提供和建设。

② 手术医院设备和人员安排（远程手术室）：高清远程手术终端套装［包括硬件终端、高清大屏幕显示器、高清摄像机×2、无线耳麦、USB 网卡、5G 客户前置设备（customer premise equipment，CPE）等］、天玑骨科机器人系统、C 臂 X 线机、手术台、外科医生、机器人工程师等。远程手术室的医生负责切开和缝合以及放置导丝和螺钉，并监督机器人运动等。机器人工程师负责设置导航，并拍摄三维图像进行注册或验证等。见图 1。

③ 北京积水潭医院远程手术中心主控制室设备和人员安排（远程专家中心）：高清远程专家终端套装（包括硬件终端、高清大屏幕显示器×2、USB 无线全向麦、5G CPE 等设备）、机器人遥控规划计算机、外科医生、网络工程师等。远程专家中心的医生负责螺钉规划、机器人操作和术后图像验证。见图 2。

1.3　手术方法

全身麻醉后，患者仰卧于手术台上，消毒、铺巾。本组 1 例骨盆及髋臼均骨折移位患者于术前行胫骨结节牵引复位，纠正部分移位情况，术中再于麻醉下行徒手闭合复位；其余患者均在术中麻

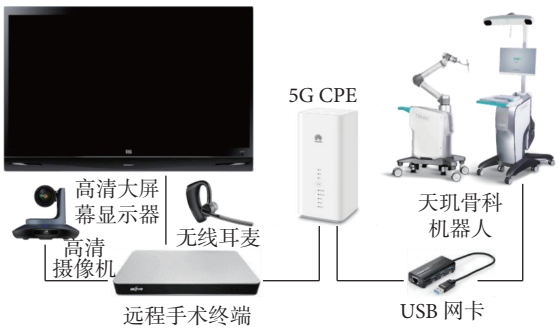

图 1　远程手术室主要设备

Fig.1　Equipments of remote operating room

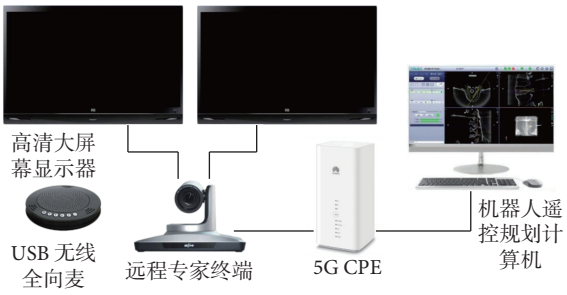

图 2　远程专家中心主要设备

Fig.2　Equipments of remote expert center

醉后行徒手闭合复位。C 臂 X 线机透视下检查骨折复位情况。

然后，将患者示踪器固定于患侧或对侧髂前上棘；将机器人示踪器装配在机器人机械臂上，并用无菌保护套为机械臂建立无菌工作环境后，将机械臂放至手术区域适当位置。使用 C 臂 X 线机采集三维图像，图像通过 5G 网络系统传输到北京积水潭医院远程专家中心，医生在机器人工作站使用专用软件完成骨盆通道螺钉放置规划，选择螺钉入点、止点，并在遥控导航下，将机械臂沿着规划路径移动到目标位置。远程手术室中的医生在入口处作一长 2 cm 的切口，钝性分离组织后，将套筒接触到骨皮质，沿套筒方向在透视下置入导针及螺钉。采集螺钉植入后图像，将图像传输至北京积水潭医院远程专家中心，医生评估螺钉位置、长度等。最后，由远程手术室中医生完成切口关闭等其余步骤。

1.4　疗效评价指标

① 采集术后 5 d 内 CT 图像，由 3 名未参与手术的专家对螺钉位置准确性进行评价，具体评价标准[14]：优，安全放置，螺钉完全位于松质骨中；良：安全放置，螺钉部分接触皮质骨但未穿出；差：错位，穿透皮质骨或进入关节内。

② 记录螺钉规划时间和导针置入时间。由远程手术室中的机器人工程师记录时间。螺钉规划时间：由远程专家中心接收到术中采集图像开始，至远程手术专家操控机器人机械臂运动至规划路径结束。导针置入时间：由切开皮肤开始至图像验证导针置入规划通道满意位置结束。如置入导针或螺钉超过 1 枚时，取均值。

③ 记录术中不良事件及术后 5 d 内并发症发生情况。术中不良事件包括但不限于通信失败、机器人系统错误、神经血管损伤等。术后 5 d 内并发症包括但不限于迟发性血管损伤、神经根损伤、感染等。

2　结果

本组 15 例患者均顺利完成手术；共植入经皮骨盆通道螺钉 36 枚，其中骶髂螺钉 20 枚、LCⅡ螺钉 6 枚、前柱螺钉 9 枚（逆行 6 枚、顺行 3 枚）、髋臼顶螺钉 1 枚；螺钉位置准确性评价获优 32 枚（88.89%）、良 4 枚（11.11%），无螺钉穿透皮质骨。螺钉规划时间 4 ~ 15 min，平均 8.7 min；导针置入时间 3 ~ 10 min，平均 6.8 min。根据中国电信报告，平均网络延迟低于 40 ms，其中 2 例存在术中网络波动、通信延迟问题，但未出现网络中断、通信失败等问题，未影响手术进程，未出现严重术中不良事件。所有患者术后 5 d 内未发现迟发性血管和神经根损伤、感染等并发症，无需二次手术翻修，均取得满意手术效果。

3　典型病例

患者　女，48 岁。因“高处坠落伤致全身多处疼痛、出血 6 h”于 2021 年 8 月收入贵州省人民医院。诊断：开放性骨盆骨折（Tile C2 型）伴双侧骶髂关节脱位，左侧髋臼前柱骨折。伤后 10 d，行骨盆骨折闭合复位以及基于 5G 技术的骨科机器人远程辅助经皮骨盆通道螺钉植入内固定术。术中植入 6 枚经皮骨盆通道螺钉，其中骶髂螺钉 3 枚、LCⅡ螺钉 2 枚、逆行前柱螺钉 1 枚；螺钉位置准确性评价：1 枚 S_2 骶髂螺钉为良，其余 5 枚为优。术中存在网络通信延迟问题，但未造成术中不良事件。术后 5 d 内未发现神经血管损伤及感染等并发症。于 2021 年 9 月顺利出院。见图 3。

4　讨论

自 2001 年首次开始远程手术以来[5]，远程手术发展一直缓慢且困难重重，网络系统的限制是主要障碍之一。研究表明在进行复杂且具有挑战性的

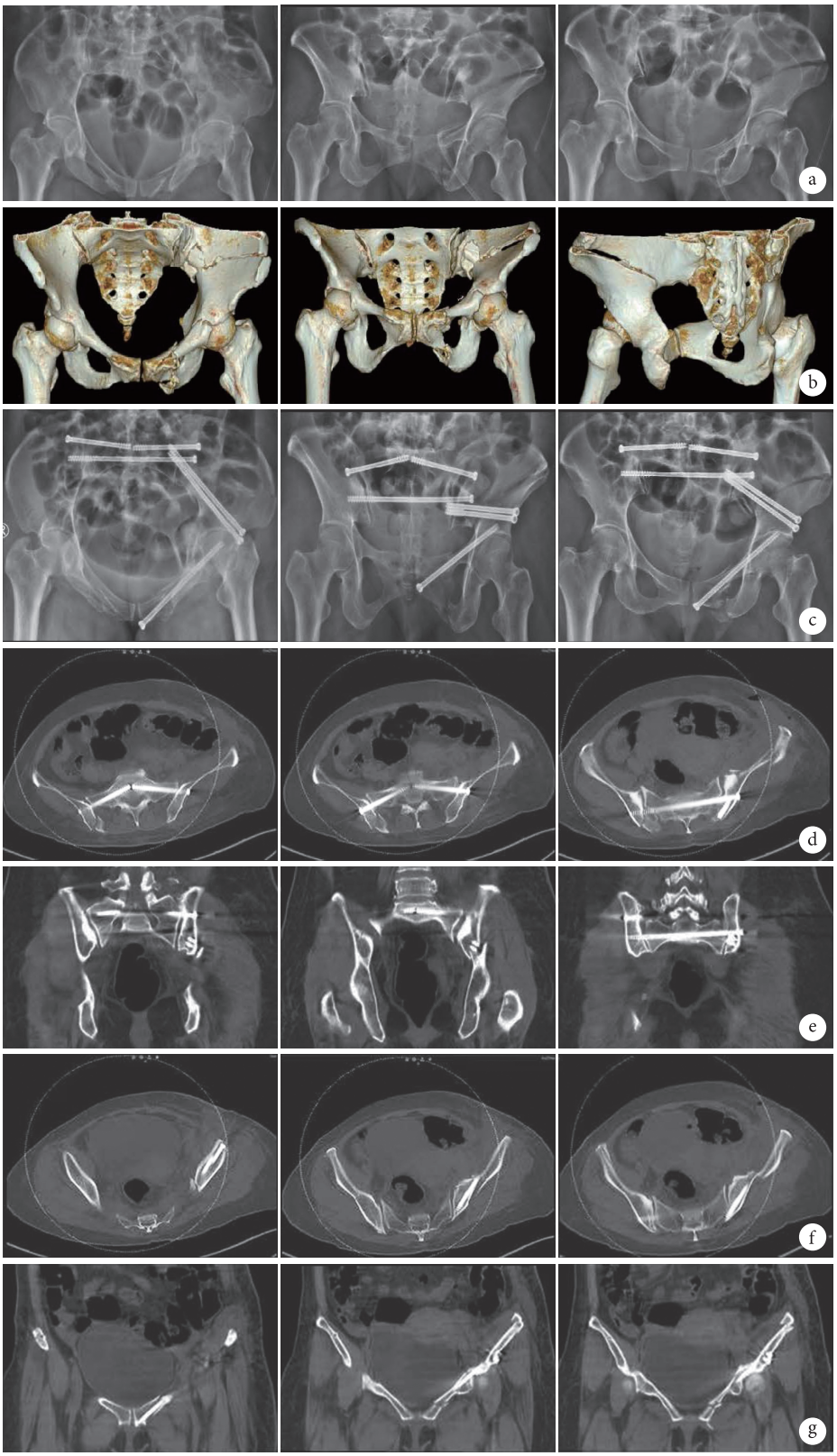

图 3　典型病例　a. 术前入口位、出口位和前后位 X 线片；b. 术前入口位、出口位和髂骨斜位 CT 三维重建；c. 术后 1 d 入口位、出口位和前后位 X 线片；d、e. 术后 1 d 横断位及冠状位 CT 示骶髂螺钉位置； f. 术后 1 d 横断位 CT 示 LC Ⅱ螺钉位置；g. 术后 1 d 冠状位 CT 示前柱螺钉位置

Fig.3　A typical case　a. Preoperative inlet, outlet, and anteroposterior X-ray films; b. Preoperative inlet, outlet, and iliac oblique CT three-dimensional reconstructions; c. Inlet, outlet, and anteroposterior X-ray films at 1 day after operation; d, e. Axial and coronal CT at 1 day after operation showed position of sacroiliac screws; f. Axial CT at 1 day after operation showed position of LCⅡ screws; g. Coronal CT at 1 day after operation showed position of anterior column screw

远程手术时，200 ms 的系统延迟就可能导致致命后果[15]。影响远程手术的关键因素是通信网络速度，5G 网络多载波技术能够提高数据信息传输速率，克服传输延迟和不稳定的障碍[16]。为保证良好的数据传输速度，带宽频率资源应维持在 1 GHz[16]。另外，既往研究表明机器人系统故障和登记失败率为 1%，而与医生操作失误相关的不良事件达 85.7%[17-18]。本研究远程手术案例中，骨科机器人均未出现故障和登记失败等问题。因此，除了骨科机器人不断推广外，术者具备熟练的机器人系统操作技能也是手术成功的关键。

远程内窥镜外科手术必须是实时、不间断手术视频传输，因此对通讯技术和术者机器人操作技术提出了非常高的要求[19]。而骨科机器人远程手术是将术中图像从远程手术室传输至远程手术中心，由远程专家进行规划和定位，并不要求手术现场不间断视频传输。因此，即使存在术中网络中断等问题，也很少出现严重医疗事故[20]。本研究 2 例患者术中存在网络波动、通信延迟问题，但未影响手术进程，未造成术中不良事件。

术中过度牵拉导致手术部位空间位置变化、患者示踪器与手术部位发生相对位移，以及示踪器与红外线光学跟踪器之间传输路径被干扰等因素，均可造成图像与手术部位不符，这种情况称为“图像漂移”[21]。这是骨科机器人手术面临的一个问题，可能造成机械臂偏离手术部位。为避免这种现象，我们认为远程骨科机器人手术有以下几点需要注意：① 远程手术室医生注意将人体示踪器牢固固定于手术部位骨性标志，只要不发生相对于该骨性标志的位置变化，人体位置的轻微变化不会影响机械臂和人体示踪器之间的相对位置关系；② 术中尽量避免器械或其他操作触碰示踪器；③ 使用三维透视图像+骨科机器人可以获取更高质量的图像；④ 术中应避免遮挡骨科机器人的光学跟踪系统，因其可同时识别并捕捉患者示踪器及机器人示踪器的空间位置信息，通过实时光学跟踪指导机器人运动，实现精度补偿，减小定位误差。

骨盆和髋臼骨折行闭合复位经皮骨盆通道螺钉内固定术时，除了植入的内固定物容易错位以外，骨折闭合复位以及复位后的维持也是一大难点。如骨折复位不当以及发生旋转不良等，通常会导致骨折畸形愈合或不愈合。术中医生需要在透视连续监测下手动复位骨折部位，因此复位结果主要取决于医生技术和临床经验，也受到透视方向、辐射剂量及术者对图像理解的影响。本组选取的远程手术患者绝大多数骨折移位较小，在一定程度上避免了远程手术室医生因复位经验不足导致手术失败的问题。骨盆复位架可以克服骨盆闭合复位的困难，但由于体积较大，占据了骨科机器人机械臂操作空间，很难与导航机器人协同应用[22-24]。近年来，骨折复位机器人因具有精度高、辐射低、扭矩大以及时间短等优点，成为创伤骨科研究热点[25-27]。尤其在骨盆和下肢骨折中，机器人强大的输出力在复位和维持复位位置方面具有独特优势，且复位机器人机械臂不会影响导航机器人机械臂的操作空间。随着 5G 技术的到来，骨折复位机器人结合人工智能在远程手术领域亦有相当大的发展空间。

基于 5G 技术的远程骨科机器人手术虽然已有报道[12-13]，但优化和推广无线远程骨科手术还需要克服几个挑战：① 成本过高。骨科机器人本身价格昂贵，还需要后期维护，难以在医院普及。而且机器人辅助导航系统也增加了手术费用，成本明显高于传统手术技术，加重了患者经济负担。② 责任划分。远程外科手术尚存在法律方面的问题，如果出现医疗事故，谁是责任承担者？远程手术人员是由远程外科医生、患者侧外科医生、手术机器人公司人员以及通信网络公司人员组成，因此需要制定相关法律，明确远程手术医疗事故的责任划分问题。③ 网络安全。进入 5G 网络时代，终端数量将变为万亿级，海量的物联网设备暴露在外，易受黑客攻击，网络安全面临更严峻挑战。另外，随着 5G 网络的普及和用户数量的增加，可能还会出现网络拥堵的情况。除了上述几个主要问题以外，远程机器人手术还存在适应证选择、临床操作规范以及手术疗效评估标准不完善等问题。这些都是未来临床医生以及机器人研究人员需解决的问题。

综上述，基于 5G 技术的远程骨科机器人导航辅助植入骨盆通道螺钉治疗骨盆和髋臼骨折准确、安全。但本研究尚存在一些不足：第一，本组均是我们采用 5G 技术和骨科机器人系统治疗的早期患者，而且骨盆和髋臼骨折发病率相对较低，因此病例相对较少且未设置对照研究。第二，缺乏长期随访结果，对于患者后期功能恢复、骨折愈合情况以及是否出现内固定物松动、失效等，均需进一步随访观察。

利益冲突 在课题研究和文章撰写过程中不存在利益冲

突；经费支持没有影响文章观点和对研究数据客观结果的分析及其报道

伦理声明　研究方案经北京积水潭医院伦理委员会批准（积伦科审字第 202005-08 号）

作者贡献声明　赵斌：撰写文章、研究设计和实施、数据收集和整理；李金奇：数据收集和整理；王军强、赵春鹏、苏永刚：远程手术专家；韩巍、吴新宝、蒋协远：数据分析；王军强：论文修改以及对文章的知识性内容作批评性审阅

参考文献

1 Yu T, Cheng XL, Qu Y, *et al*. Computer navigation-assisted minimally invasive percutaneous screw placement for pelvic fractures. World J Clin Cases, 2020, 8(12): 2464-2472.

2 Wahab H, Hashmi P, Kasi H, *et al*. Outcome of percutaneous screw fixation of posterior pelvic ring injuries. J Pak Med Assoc, 2021, 71(Suppl 5): S70-S74.

3 Al-Naseem A, Sallam A, Gonnah A, *et al*. Robot-assisted versus conventional percutaneous sacroiliac screw fixation for posterior pelvic ring injuries: a systematic review and meta-analysis. Eur J Orthop Surg Traumatol, 2021. doi: 10.1007/s00590-021-03167-x.

4 Routt ML, Kregor PJ, Simonian PT, *et al*. Early results of percutaneous iliosacral screws placed with the patient in the supine position. J Orthop Trauma, 1995, 9(3): 207-214.

5 Marescaux J, Leroy J, Gagner M, *et al*. Transatlantic robot-assisted telesurgery. Nature, 2001, 413(6854): 379-380.

6 张辉. 加快 5G 网络建设及应用支撑经济高质量发展—工业和信息化部发布《关于推动 5G 加快发展的通知》. 网信军民融合, 2020, (4): 37-39.

7 赵春鹏, 王军强, 苏永刚, 等. 机器人辅助经皮螺钉内固定治疗骨盆和髋臼骨折. 北京大学学报 (医学版), 2017, 49(2): 274-280.

8 Wang JQ, Wang Y, Feng Y, *et al*. Percutaneous sacroiliac screw placement: A prospective randomized comparison of robot-assisted navigation procedures with a conventional technique. Chin Med J (Engl), 2017, 130(21): 2527-2534.

9 Wang J, Zhang T, Han W, *et al*. Robot-assisted S_2 screw fixation for posterior pelvic ring injury. Injury, 2020, 17: S0020-1383(20)30969-4.

10 Han W, Zhang T, Su YG, *et al*. Percutaneous robot-assisted versus freehand S_2 iliosacral screw fixation in unstable posterior pelvic ring fracture. Orthop Surg, 2022, 14(2): 221-228.

11 杨光, 祁宝昌, 赵天昊, 等. TiRobot 骨科手术机器人辅助下微创经皮通道螺钉固定治疗骨盆骨折的疗效分析. 中华创伤骨科杂志, 2022, 24(3): 200-205.

12 田伟, 张琦, 李祖昌, 等. 一站对多地 5G 远程控制骨科机器人手术的临床应用. 骨科临床与研究杂志, 2019, 4(06): 349-354.

13 Tian W, Fan M, Zeng C, *et al*. Telerobotic spinal surgery based on 5G network: the first 12 cases. Neurospine, 2020, 17(1): 114-120.

14 Gras F, Marintschev I, Wilharm A, *et al*. 2D-fluoroscopic navigated percutaneous screw fixation of pelvic ring injuries—a case series. BMC Musculoskelet Disord, 2010, 11: 153. doi: 10.1186/1471-2474-11-153.

15 Butner SE, Ghodoussi M Transforming a surgical robot for human telesurgery. IEEE Transactions on Robotics & Automation, 2003, 19(5): 818-824.

16 叶青, 陈宁, 林明, 等. 5G 通信技术应用场景及关键技术分析. 信息系统工程, 2021, (5): 17-19.

17 Devito DP, Kaplan L, Dietl R, *et al*. Clinical acceptance and accuracy assessment of spinal implants guided with SpineAssist surgical robot: retrospective study. Spine (Phila Pa 1976), 2010, 35(24): 2109-2115.

18 Tsai TH, Tzou RD, Su YF, *et al*. Pedicle screw placement accuracy of bone-mounted miniature robot system. Medicine (Baltimore), 2017, 96(3): e5835. doi: 10.1097/MD.0000000000005835.

19 Zheng J, Wang Y, Zhang J, *et al*. 5G ultra-remote robot-assisted laparoscopic surgery in China. Surg Endosc, 2020, 34(11): 5172-5180.

20 王军强, 赵春鹏, 胡磊, 等. 远程外科机器人辅助胫骨髓内钉内固定系统的初步应用. 中华骨科杂志, 2006, 26(10): 682-686.

21 Wu XB, Wang JQ, Sun X, *et al*. Guidance for treatment of pelvic acetabular injuries with precise minimally invasive internal fixation based on the orthopaedic surgery robot positioning system. Orthop Surg, 2019, 11(3): 341-347.

22 Matta JM, Yerasimides JG. Table-skeletal fixation as an adjunct to pelvic ring reduction. J Orthop Trauma, 2007, 21(9): 647-656.

23 Xu L, Xie K, Zhu W, *et al*. Starr frame-assisted and minimally invasive internal fixation for pelvic fractures: Simultaneous anterior and posterior ring stability. Injury, 2022, 10: S0020-1383(22)00122-X.

24 杨成亮, 杨晓东, 刘佳, 等. 骨盆解锁复位架辅助微创治疗 Tile C2、C3 型骨盆骨折. 中华骨科杂志, 2021, 41(19): 1380-1386.

25 Bai L, Yang J, Chen X, *et al*. Medical robotics in bone fracture reduction surgery: A review. Sensors (Basel), 2019, 19(16): 3593. doi: 10.3390/s19163593.

26 Zhao JX, Li C, Ren H, *et al*. Evolution and current applications of robot-assisted fracture reduction: A comprehensive review. Ann Biomed Eng, 2020, 48(1): 203-224.

27 赵春鹏, 王豫, 孙旭, 等. 智能化骨折复位机器人系统辅助骨盆骨折微创复位的解剖学研究. 中华创伤骨科杂志, 2022, 24(5): 372-379.

收稿日期：2022-04-15　修回日期：2022-06-07
本文编辑：刘丹