·脊柱脊髓修复重建·

机器人辅助经皮椎体后凸成形术治疗多节段骨质疏松性椎体压缩性骨折

林书，胡豇，万仑，唐六一，王跃，俞阳，张伟

四川省医学科学院·四川省人民医院骨科（成都 610072）

【摘要】 **目的** 探讨机器人辅助经皮椎体后凸成形术（percutaneous kyphoplasty，PKP）治疗多节段胸腰椎骨质疏松性椎体压缩性骨折（osteoporotic vertebral compression fracture，OVCF）的安全性和有效性。**方法** 回顾分析 2017 年 10 月 – 2019 年 2 月采用 PKP 治疗的 63 例无神经损伤症状的多节段胸腰椎 OVCF 患者临床资料，其中 33 例采用机器人辅助手术（机器人辅助组），30 例采用传统透视下手术（传统透视组）。两组患者性别、年龄、骨折节段、骨密度以及术前疼痛视觉模拟评分（VAS）、椎体中线高度、Cobb 角等一般资料比较，差异均无统计学意义（P>0.05），具有可比性。记录并比较两组术中通道建立时间、透视次数、透视剂量、穿刺偏移程度、骨水泥分布情况、骨水泥渗漏情况、穿刺角度以及术后 VAS 评分、椎体中线高度、Cobb 角。**结果** 两组患者术后均获随访，随访时间 11 ~ 13 个月，平均 12 个月。与传统透视组相比，机器人辅助组通道建立时间、术中透视次数、透视剂量均明显减少，穿刺偏移程度降低，骨水泥分布情况更好，穿刺角度明显增大，差异均有统计学意义（P<0.05）。机器人辅助组 8 个节段（9.3%，8/86）、传统透视组 17 个节段（22.6%，17/75）发生骨水泥渗漏，发生率差异有统计学意义（χ^2=5.455，P=0.020）。两组患者术后 2 d 及末次随访时 VAS 评分、椎体中线高度、Cobb 角比较，差异均无统计学意义（P>0.05）。**结论** PKP 治疗多节段胸腰椎 OVCF 术中，机器人辅助治疗可缩短手术时间，提高穿刺准确性，减少透视次数及透视剂量，减少骨水泥渗漏，获得更好的骨水泥分布。

【关键词】 机器人；经皮椎体后凸成形术；骨质疏松性椎体压缩性骨折；胸腰椎

Robot-guided percutaneous kyphoplasty in treatment of multi-segmental osteoporotic vertebral compression fracture

LIN Shu, HU Jiang, WAN Lun, TANG Liuyi, WANG Yue, YU Yang, ZHANG Wei

Department of Orthopedics, Sichuan Academy of Medical Science, People's Hospital of Sichuan Province, Chengdu Sichuan, 610072, P.R.China

Corresponding author: TANG Liuyi, Email: 18981838527@189.cn

【**Abstract**】 **Objective** To evaluate the safety and effectiveness of robot-guided percutaneous kyphoplasty (PKP) in treatment of multi-segmental thoracolumbar osteoporotic vertebral compression fracture (OVCF). **Methods** A clinical data of 63 cases with multi-segmental thoracolumbar OVCF without neurologic deficit treated with PKP between October 2017 and February 2019 were analyzed retrospectively. The patients were divided into robot-guided group (33 cases) and traditional fluoroscopy group (30 cases). There was no significant difference in gender, age, fracture segment, bone mineral density, and preoperative visual analogue scale (VAS) score, midline vertebral height, and Cobb angle between the two groups (P>0.05). The time to establish the tunnel, the times of fluoroscopy, the dose of fluoroscopy, the deviation of puncture, the distribution of bone cement, the leakage of bone cement, the puncture angle, and the postoperative VAS score, midline vertebral height, and Cobb angle were recorded and compared. **Results** The patients in two groups were followed up 11-13 months (mean, 12 months). Compared with traditional fluoroscopy group, the time to establish the tunnel, the times and dose of fluoroscopy in robot-guided group were significantly lower, the deviation of puncture was slighter, the distribution of bone cement was better, and the puncture angle was larger, the differences between the two groups were significant (P<0.05). There were 8 segments (9.3%, 8/86) of bone leakage in robot-guided

DOI：10.7507/1002-1892.202002131
基金项目：四川省科技厅科技支撑项目（2019YFS0268）
通信作者：唐六一，Email：18981838527@189.cn

group and 17 segments (22.6%, 17/75) in traditional fluoroscopy group, the difference between the two groups was significant (χ^2=5.455, P=0.020). There was no significant difference in VAS score, the midline vertebral height, and Cobb angle between the two groups at 2 days after operation and last follow-up (P>0.05). **Conclusion** Robot-guided PKP in treatment of multi-segmental thoracolumbar OVCF can shorten the operation time, improve the accuracy of puncture, reduce the times and dose of fluoroscopy, reduce the leakage of bone cement, and achieve better cement distribution.

【Key words】 Robot; percutaneous kyphoplasty; osteoporotic vertebral compression fracture; thoracolumbar spine

Foundation item: Science and Technology Support Project of Science and Technology Department of Sichuan Province (2019YFS0268)

骨质疏松性椎体压缩性骨折（osteoporotic vertebral compression fracture，OVCF）已成为影响老年人生活质量的常见原因之一[1]。经皮椎体后凸成形术（percutaneous kyphoplasty，PKP）是治疗 OVCF 的主要微创术式之一，具有创伤小、恢复快、改善后凸畸形的优点[2-3]。但 PKP 治疗中仍存在椎弓根皮质穿破、骨水泥分布不均、骨水泥渗漏、透视次数多等问题[4-7]。近年来，手术机器人在骨科手术中的应用逐渐增多，研究显示机器人辅助胸腰椎经皮植钉可显著提高植钉准确率、安全增加植钉内倾角、减少透视次数[8-10]。2017 年开始我院采用机器人辅助 PKP 治疗多节段胸腰椎 OVCF 患者，现回顾分析患者临床资料，并与传统透视下手术患者进行比较，分析机器人辅助手术的安全性和有效性。报告如下。

1 临床资料

1.1 患者选择标准

纳入标准：① T_5 ~ L_5 OVCF，骨折节段 2 ~ 4 个；② 椎体后缘完整，无脊髓和神经根受压；③ 双能 X 线骨密度仪检测提示骨量减少或骨质疏松。排除标准：① 其他病理性骨折，如转移性肿瘤、骨髓瘤、血管瘤等；② 临床资料不全或难以配合手术者。2017 年 10 月—2019 年 2 月共 63 例患者符合选择标准纳入研究，其中 33 例术中采用机器人辅助手术（机器人辅助组），30 例采用传统透视下手术（传统透视组）。

1.2 一般资料

机器人辅助组：男 12 例，女 21 例；年龄 58 ~ 83 岁，平均 68.8 岁。7 例有明确外伤史，均为跌伤。骨折至手术时间 2 ~ 18 d，平均 7.3 d。骨折节段：2 个节段 19 例、3 个节段 8 例、4 个节段 6 例，共 86 个节段；其中 T_5 3 例、T_6 1 例、T_7 5 例、T_8 3 例、T_9 5 例、T_{10} 12 例、T_{11} 14 例、T_{12} 20 例、L_1 12 例、L_2 4 例、L_3 4 例、L_4 2 例、L_5 1 例。骨密度检测：骨量减少 8 例，骨质疏松 25 例。

传统透视组：男 11 例，女 19 例；年龄 57 ~ 82 岁，平均 67.9 岁。6 例有明确外伤史，均为跌伤。骨折至手术时间 1 ~ 19 d，平均 7.1 d。骨折节段：2 个节段 18 例、3 个节段 9 例、4 个节段 3 例，共 75 个节段；其中 T_5 1 例、T_6 1 例、T_7 5 例、T_8 3 例、T_9 4 例、T_{10} 11 例、T_{11} 14 例、T_{12} 15 例、L_1 11 例、L_2 3 例、L_3 5 例、L_4 1 例、L_5 1 例。骨密度检测：骨量减少 7 例，骨质疏松 23 例。

患者主要临床症状均为腰背部疼痛。两组患者性别、年龄、骨折节段、骨密度以及术前疼痛视觉模拟评分（VAS）、椎体中线高度、Cobb 角等一般资料比较，差异均无统计学意义（P>0.05），具有可比性。见表 1 ~ 3。

1.3 手术方法

两组手术均由 3 位高年资主任医师主刀完成。患者均于全麻下取俯卧位，经椎弓根单侧穿刺。采用上海凯利泰医疗科技有限公司的椎体成形器和椎体扩张球囊、德国 Heraeus Medical 公司骨水泥。机器人辅助组采用北京天智航医疗科技股份有限公司“天玑”第 3 代骨科机器人辅助定位，该系统由机械臂系统、光学跟踪系统、手术规划系统以及导航系统等构成。

传统透视组：C 臂 X 线机透视下对伤椎椎弓根进行体表标记。透视下进行穿刺，使用带内芯的工作套筒自椎弓根外上方穿入伤椎，进入椎体 1/3 左右时将内芯拔出。使用骨钻制备骨隧道，将含有对比剂的球囊置入伤椎，进行球囊扩张，囊内压力达 2 020 kPa 左右或椎体高度恢复满意后取出球囊。将拉丝期骨水泥通过推杆注入伤椎，本组注入骨水泥量为 2 ~ 6 mL，平均 3.5 mL。待骨水泥硬化后结束手术。

机器人辅助组：C 臂 X 线机定位伤椎，在伤椎上位椎体棘突处切开皮肤及筋膜，安装示踪器。在伤椎背部安装定位标尺，C 臂 X 线机扫描需穿刺节段的三维结构，将数据传输至机器人工作站进行穿刺规划；规划完毕后下达指令，机械臂运行至指定

位置；在机械臂定位下作小切口，安装二级套筒，插入皮肤至骨表面，使用电钻植入导针，透视确认位置并调整导针植入深度达椎体 1/2 左右；沿导针放入工作套管，骨钻制备骨隧道。后续处理同传统透视组，本组注入骨水泥量为 2 ~ 6 mL，平均 3.6 mL。

1.4　术后处理及疗效评价指标

术后根据患者病情给予镇痛、抗骨质疏松治疗。术后 24 h 可佩带支具下床活动，2 d 后出院。

临床评价指标：① 通道建立时间：伤椎通道建立时间以经皮穿刺点皮肤切开时作为开始，以工作套筒到达合适位置时作为结束。② 术中透视次数及透视剂量：机器人辅助组透视剂量包括注册时连续扫描的剂量及单次透视剂量，其中注册时 1 次连续扫描透视剂量平均为 60.36 $cGycm^2$，单次透视剂量直接采用 C 臂 X 线机（ARCADIS Orbic 3D 系统；Siemens 公司，德国）主屏显示数值。③ 术前及术后 2 d、末次随访，采用 VAS 评分评价疼痛程度。

影像学评价指标：① 穿刺偏移程度：术后 2 d 内复查 CT，参考 Gertzbein-Robbins 分级标准[11]，将穿刺偏移程度分为 4 个等级，A 级无偏移，B 级偏移<2 mm，C 级偏移 2 ~ 4 mm，D 级偏移≥4 mm。② 骨水泥分布情况：在李凡杰等[12]提出的骨水泥弥散标准基础上进一步细化，在术后 2 d 内复查的 CT 图像上选择骨水泥最大横截面进行分析。骨水泥分布共分为 4 级，A 级：骨水泥未越过椎体中线的不充盈单侧分布；B 级：骨水泥主体达椎体中线，但未超过最大横截面最大宽度 10% 的充盈单侧分布；C 级：骨水泥超过最大横截面最大宽度 10%，但充盈面积未超过最大横截面面积 3/5 的不充盈双侧分布；D 级：骨水泥越过椎体中线，且充盈面积达到最大横截面面积 3/5 的充盈双侧分布。见图 1。③ 骨水泥渗漏情况：通过术后 2 d 内的 CT 观察骨水泥是否向周围渗漏。④ 穿刺角度：通过术后 2 d 内 CT 三维重建观察横截面上椎体中线与穿刺路线的夹角。⑤ 术前、术后 2 d 及末次随访，于侧位 X 线片测量椎体中线高度、Cobb 角。

1.5　统计学方法

采用 SPSS22.0 统计软件进行分析。计量资料以均数±标准差表示，组间比较采用独立样本 t 检验；计数资料组间比较采用 χ^2 检验或秩和检验；检验水准 α=0.05。

2　结果

两组患者术后均获随访，随访时间 11 ~ 13 个月，平均 12 个月。机器人辅助组通道建立时间为（4.17±0.95）min，传统透视组为（9.02±1.93）min，差异有统计学意义（t=−19.713，P=0.000）。两组患者术后 2 d 及末次随访时 VAS 评分、椎体中线高度、

表 1　两组患者手术前后 VAS 评分及透视指标比较（$\bar{x}\pm s$）

Tab.1　Comparison of pre- and post-operative VAS scores and fluoroscopy indexes between the two groups ($\bar{x}\pm s$)

组别 Group	例数 n	VAS 评分 VAS score			透视剂量（$cGycm^2$）Dose of fluoroscopy ($cGycm^2$)	透视次数（次）Times of fluoroscopy frequency (times)
		术前 Preoperative	术后 2 d Two days after operation	末次随访 Last follow-up		
机器人辅助组 Robot-guided group	33	6.51±1.00	2.24±0.79	2.25±0.70	217.35±54.26	19.81±6.13
传统透视组 Traditional fluoroscopy group	30	6.53±0.89	2.34±0.82	2.33±0.81	611.70±86.94	58.60±13.73
统计值 Statistic		t=−0.065 P=0.949	t=−0.464 P=0.625	t=−0.403 P=0.689	t=−18.080 P=0.000	t=−11.528 P=0.000

表 2　两组患者手术前后椎体中线高度比较（$\bar{x}\pm s$，mm）

Tab.2　Comparison of pre- and post-operative midline vertebral height between the two groups ($\bar{x}\pm s$, mm)

组别 Group	例数 n	术前 Preoperative	术后 2 d Two days after operation	末次随访 Last follow-up
机器人辅助组 Robot-guided group	86	17.39±5.29	26.21±3.56	26.18±3.77
传统透视组 Traditional fluoroscopy group	75	16.72±3.95	26.27±3.43	26.45±4.10
统计值 Statistic		t=0.580 P=0.564	t=−0.070 P=0.944	t=−0.281 P=0.779

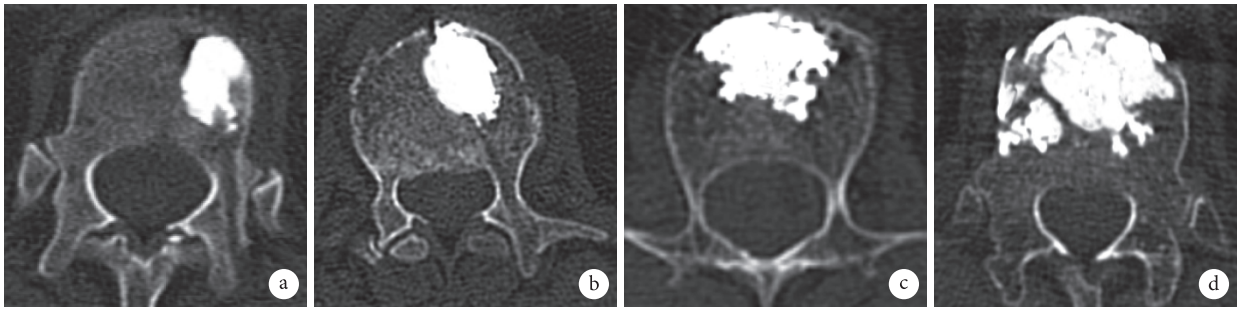

图 1　骨水泥分布示意图　a. A 级；b. B 级；c. C 级；d. D 级

Fig.1　Schematic diagram of bone cement distribution　a. Grade A;　b. Grade B;　c. Grade C;　d. Grade D

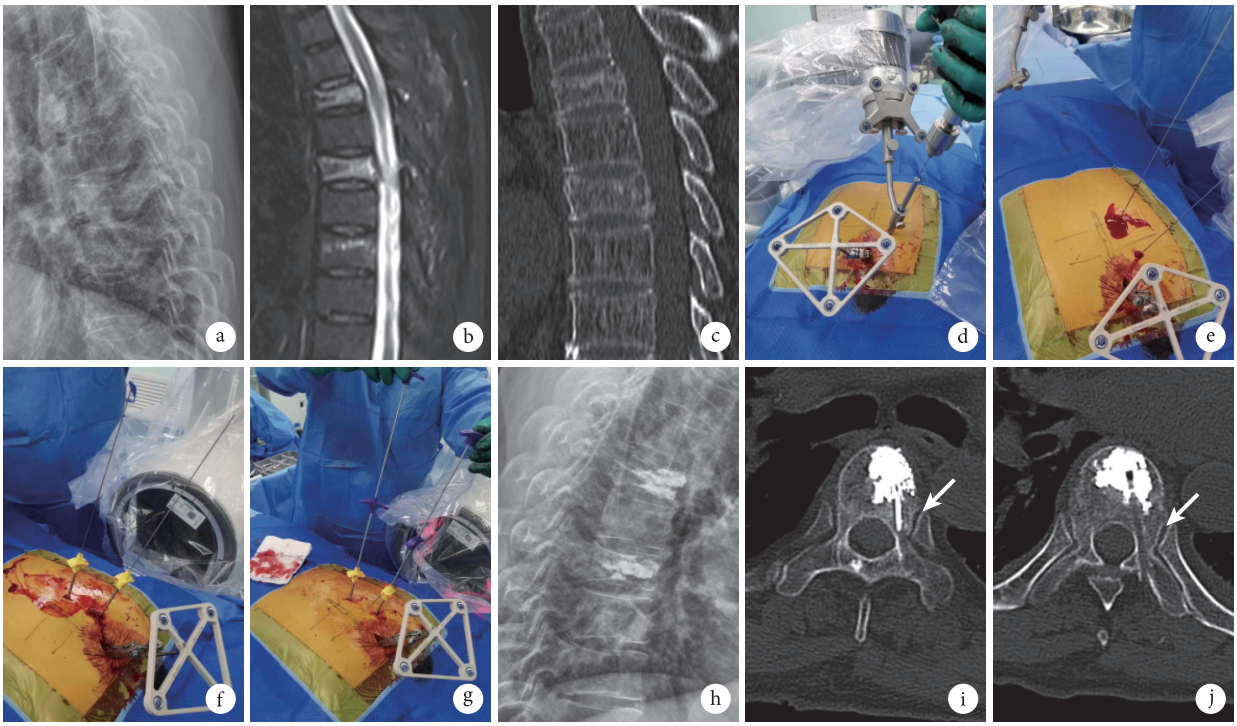

图 2　机器人辅助组患者，男，72 岁，T_6、T_8 OVCF　a. 术前侧位 X 线片；b. 术前 MRI；c. 术前 CT；d、e. 术中机器人辅助下置入导针；f、g. 术中置入套筒和推杆；h. 术后 2 d 侧位 X 线片；i、j. 术后 2 d CT 示无穿刺偏移（箭头示穿刺路径）

Fig.2　A 72-year-old male patient with OVCF at T_6 and T_8 in robot-guided group　a. Preoperative lateral X-ray film;　b. Preoperative MRI;　c. Preoperative CT;　d, e. Inserting the guide wire under robot-guided;　f, g. Inserting the sleeve and push rod;　h. Lateral X-ray film at 2 days after operation;　i, j. CT at 2 days after operation showed no puncture deviation (Arrow indicated the puncture path)

表 3　两组患者手术前后 Cobb 角比较（$\bar{x}\pm s$，°）

Tab.3　Comparison of pre- and post-operative Cobb angles between the two groups ($\bar{x}\pm s$, °)

组别 Group	例数 *n*	术前 Preoperative	术后 2 d Two days after operation	末次随访 Last follow-up
机器人辅助组 Robot-guided group	86	38.39±8.13	12.48±3.83	12.50±5.37
传统透视组 Traditional fluoroscopy group	75	37.84±8.11	13.72±2.75	13.75±4.96
统计值 Statistic		t=0.273 P=0.786	t=−1.512 P=0.135	t=−0.976 P=0.333

Cobb 角比较，差异均无统计学意义（P>0.05）。见表 1～3 及图 2。

与传统透视组相比，机器人辅助组术中透视次数、透视剂量均明显减少，穿刺偏移程度降低，骨水泥分布情况更好，穿刺角度明显增大，差异均有统计学意义（P<0.05）。见表 1、4。

表 4　两组影像学指标比较

Tab.4　Comparison of radiographic indexes between the two groups

组别 Group	例数 *n*	穿刺偏移程度 Deviation of puncture				骨水泥分布 Distribution of bone cement				穿刺角度 (°) Puncture angle (°)
		A	B	C	D	A	B	C	D	
机器人辅助组 Robot-guided group	86	78	5	3	0	5	19	39	23	20.98±2.41
传统透视组 Traditional fluoroscopy group	75	51	14	8	2	19	20	28	8	17.81±2.03
统计值 Statistic		Z=−11.388 P=0.000				Z=−3.846 P=0.000				t=4.796 P=0.000

机器人辅助组 8 个节段（9.3%，8/86）发生骨水泥渗漏，其中 5 个节段为椎间隙渗漏，3 个节段为椎旁软组织渗漏，无椎管内及静脉丛渗漏。传统透视组 17 个节段（22.6%，17/75）发生骨水泥渗漏，其中 12 个节段为椎间隙渗漏，4 个节段为椎旁软组织渗漏，1 个节段为静脉丛渗漏，无椎管内渗漏。两组骨水泥渗漏发生率差异有统计学意义（χ^2=5.455，P=0.020）。

3　讨论

精确穿刺是 PKP 手术成功的关键。王翔宇等[6]通过 PKP 治疗 OVCF 发现，计算机导航下与传统透视穿刺椎弓根内壁突破率分别为 2.33% 和 19.05%，差异有统计学意义。骨科机器人系统是导航技术的衍生物，具有定位准确、操作方便的特点[8, 13-19]。Yang 等[8]的一项对比研究提示，机器人经皮植钉准确性明显高于传统透视经皮植钉。目前关于骨科机器人在 PKP 的应用研究较少，有研究认为骨科机器人辅助椎体成形术治疗 OVCF 效果良好[13]，但该研究未比较穿刺准确性和骨水泥分布等指标。为此，本研究纳入了相关检测指标，结果显示机器人辅助组穿刺偏移程度明显优于传统辅助组，说明机器人辅助 PKP 可以明显提高穿刺准确性，减少穿刺偏移风险。

在传统透视下穿刺时，穿刺入针点和穿刺角度往往难以控制，容易导致工作套筒末端不能到达理想位置，造成骨水泥分布较差。而机器人术前设计穿刺路径时，可以适当加大穿刺角度，通过机械臂的引导将导针一次性穿入椎体，使工作通道末端尽量靠近椎体中线。本研究结果显示机器人辅助组穿刺角度明显大于传统透视组，可能是机器人辅助组骨水泥分布更均匀的原因之一[20]。李凡杰等[12]使用弯角椎体成形器也获得较好的骨水泥分布，但该耗材较昂贵，多节段使用可能发生骨水泥堵塞，因此在多节段 PKP 中应用受到一定限制。

相关研究均显示机器人辅助手术可以减少术中透视次数以及减少射线伤害[10, 18-19, 21-23]。张在田等[13]研究结果认为机器人辅助下 PKP 可以减少透视次数，但目前尚无机器人辅助下 PKP 术中透视剂量的报道，为此本研究进行了观察。结果显示机器人辅助组透视次数和透视剂量均明显少于传统透视组，进一步提示机器人辅助下 PKP 治疗多节段 OVCF 能明显减少术中透视次数和透视剂量。

综上述，机器人辅助治疗多节段 OVCF 可以缩短通道建立时间，提高穿刺准确性，减少透视次数，降低透视剂量，减少骨水泥渗漏，获得更好的骨水泥分布，具有良好的应用前景。

作者贡献：林书负责数据收集整理及统计分析、文章撰写等；胡豇、万仑、唐六一负责起草文章、科研设计、既往研究成果收集；王跃、俞阳、张伟负责文章的整体设计与内容修改、审阅。

利益冲突：所有作者声明，在课题研究和文章撰写过程中不存在利益冲突。经费支持没有影响文章观点和对研究数据客观结果的统计分析及其报道。

机构伦理问题：研究方案经四川省医学科学院・四川省人民医院医学伦理委员会批准（2019 年第 298 号）。

参考文献

1　刘博, 谷元, 王鹏, 等. 椎体后凸成形术治疗 580 例老年性骨质疏松性椎体压缩性骨折疗效的影响因素分析. 中国骨质疏松杂志, 2019, 25(10): 1469-1473.

2　Yang H, Liu H, Wang S, *et al*. Review of percutaneous kyphoplasty in China. Spine (Phila Pa 1976), 2016, 41(Suppl 19): B52-B58.

3　任志伟, 尹思, 王莹, 等. 经皮椎体后凸成形术治疗多节段骨质疏松性椎体压缩性骨折的疗效分析. 实用骨科杂志, 2018, 24(7): 633-637.

4　Ye LQ, Liang D, Jiang XB, *et al*. Risk factors for the occurrence of insufficient cement distribution in the fractured area after percutaneous vertebroplasty in osteoporotic vertebral compression fractures. Pain Physician, 2018, 21(1): E33-E42.

5　Zhou X, Meng X, Zhu H, *et al*. Early versus late percutaneous kyphoplasty for treating osteoporotic vertebral compression

fracture: a retrospective study. Clin Neurol Neurosurg, 2019, 180: 101-105.

6 王翔宇, 谭伦, 林旭, 等. 光电导航引导单侧穿刺椎体后凸成形术治疗胸腰椎骨质疏松性椎体压缩骨折. 中国修复重建外科杂志, 2018, 32(2): 203-209.

7 Gao C, Zong M, Wang WT, *et al*. Analysis of risk factors causing short-term cement leakages and long-term complications after percutaneous kyphoplasty for osteoporotic vertebral compression fractures. Acta Radiol, 2018, 59(5): 577-585.

8 Yang JS, He B, Tian F, *et al*. Accuracy of robot-assisted percutaneous pedicle screw placement for treatment of lumbar spondylolisthesis: a comparative cohort study. Med Sci Monit, 2019, 25: 2479-2487.

9 杨俊松, 郝定均, 刘团江, 等. 脊柱机器人与透视辅助下经皮植钉治疗腰椎滑脱症中植钉精度的对比研究. 中国修复重建外科杂志, 2018, 32(11): 1371-1376.

10 徐鹏, 葛鹏, 章仁杰, 等. 机器人辅助下椎弓根螺钉固定治疗胸腰椎骨折. 颈腰痛杂志, 2018, 39(6): 687-690.

11 Gertzbein SD, Robbins SE. Accuracy of pedicular screw placement *in vivo*. Spine (Phila Pa 1976), 1990, 15(1): 11-14.

12 李凡杰, 杜怡斌, 刘艺明, 等. 椎体成形与弯角椎体成形治疗骨质疏松性椎体压缩骨折: 骨水泥注射后分布与渗漏率的比较. 中国组织工程研究, 2020, 24(10): 1484-1490.

13 张在田, 张绪华, 卫志华, 等. 机器人辅助与徒手单侧穿刺椎体成形术治疗骨质疏松性椎体压缩骨折疗效的比较. 骨科临床与研究杂志, 2018, 3(4): 205-208.

14 田野, 张嘉男, 陈浩, 等. 脊柱机器人与传统透视辅助下微创经皮复位内固定术治疗单节段无神经症状胸腰椎骨折对比研究. 中国修复重建外科杂志, 2020, 34(1): 69-75.

15 林书, 胡豇, 万仑, 等. 机器人辅助下经皮微创椎弓根螺钉内固定与传统开放内固定治疗胸腰椎骨折的短期疗效比较. 中国修复重建外科杂志, 2020, 34(1): 76-82.

16 Laudato PA, Pierzchala K, Schizas C. Pedicle screw insertion accuracy using O-Arm, robotic guidance or freehand technique: a comparative study. Spine (Phila Pa 1976), 2018, 43(6): E373-E378.

17 Feng S, Tian W, Sun Y, *et al*. Effect of robot-assisted surgery on lumbar pedicle screw internal fixation in patients with osteoporosis. World Neurosurg, 2019, 125: e1057-e1062.

18 Han X, Tian W, Liu Y, *et al*. Safety and accuracy of robot-assisted versus fluoroscopy-assisted pedicle screw insertion in thoracolumbar spinal surgery: a prospective randomized controlled trial. J Neurosurg Spine, 2019, 8: 1-8.

19 Zhang Q, Xu YF, Tian W, *et al*. Comparison of superior-level facet joint violations between robot-assisted percutaneous pedicle screw placement and conventional open fluoroscopic-guided pedicle screw placement. Orthop Surg, 2019, 11(5): 850-856.

20 廖旭昱, 周雷杰, 马维虎, 等. 经皮椎体后凸成形术中单侧经椎弓根穿刺角度与骨水泥分布情况的关系. 临床骨科杂志, 2012, 15(3): 241-244.

21 李浩, 方宣城, 邱新建, 等. 机器人辅助与 “C” 型臂 X 线机透视经皮微创椎弓根螺钉内固定治疗胸腰椎骨折疗效的比较. 骨科临床与研究杂志, 2018, 3(4): 200-204.

22 Hyun SJ, Kim KJ, Jahng TA, *et al*. Minimally invasive robotic versus open fluoroscopic-guided spinal instrumented fusions: a randomized controlled trial. Spine (Phila Pa 1976), 2017, 42(6): 353-358.

23 Kantelhardt SR, Martinez R, Baerwinkel S, *et al*. Perioperative course and accuracy of screw positioning in conventional, open robotic-guided and percutaneous robotic-guided, pedicle screw placement. Eur Spine J, 2011, 20(6): 860-868.

收稿日期：2020-02-25　修回日期：2020-06-07
本文编辑：刘丹