SCIENTIFIC SECTION

ARTICLE DE REVUE

Trichopoliodystrophie, ou la maladie de Menkes

OTILIA DOBRESCU, MD; ALBERT LARBRISSEAU, MD, FRCP[C]; LOUIS-JACQUES DUBÉ, MD, FRCP[C]; MICHEL L. WEBER, MD, FRCP[C]

La trichopoliodystrophie (aussi nommée maladie de Menkes), un syndrome récessif lié au sexe, est caractérisée par un retard mental et staturo-pondéral sévère, des convulsions, un phénotype particulier et des anomalies des cheveux, des os et des artères. Les valeurs très basses du cuivre et de la céruloplasmine sériques confirment le diagnostic.

Cette rare maladie est causée par une erreur innée du métabolisme du cuivre dont la nature n'est pas encore élucidée. Les hypothèses récentes plaident en faveur d'une anomalie du transport transmembranaire du cuivre, ou d'une affinité augmentée pour le cuivre de la protéine de stockage intracellulaire. Parce que l'anomalie métabolique s'exprime de façon autonome et inégale au niveau des différents tissus, la répartition du cuivre dans le corps est déséquilibrée. Jusqu'à présent les nombreuses modalités de cuprothérapie n'ont pas réussi à modifier le cours fatal de la maladie chez l'humain.

Cet article présente une nouvelle observation, la première au Canada, et une revue des 69 autres cas décrits dans la littérature. Le nouveau cas illustre, en plus du tableau classique, des aspects moins connus, tels que la présence des diverticules vésicaux muqueux et séreux, ainsi que l'atrophie corticale et les malformations vasculaires cérébrales démontrées par la tomographie axiale assistée de l'ordinateur.

Trichopoliodystrophy (also known as Menkes' kinky or steely hair disease), a recessive sex-linked syndrome, is characterized by severely retarded mental and physical development, convulsions, a particular phenotype and abnormalities of the hair, bones and arteries. Very low levels of copper and ceruloplasmin in the serum confirm the diagnosis.

This rare disorder is caused by an inborn error of copper metabolism whose nature is not yet clear. Recent hypotheses favour either an abnormality in the transport of copper across the cell membrane or increased affinity for copper of the intracellular binding protein. Because the metabolic abnormality is expressed autonomously and irregularly in various tissues, the distribution of copper within the body is disordered. Up to now none of the many forms of copper therapy has succeeded in modifying the fatal course of the disease in humans.

This article presents a new case, the first in Canada, and a review of the other 69 cases described in the literature. The new case illustrates, in addition to the classic picture, less well known features, such as diverticula of the bladder mucosa and serosa, as well as cortical atrophy and malformed cerebral vessels demonstrated by computer-assisted tomography.

Des départements de pédiatrie et de radiologie, l'hôpital Sainte-Justine et l'université de Montréal

Les demandes de tirés à part doivent être adressées au Dr A. Larbrisseau, Service de neurologie, Hôpital Sainte-Justine, 3175, chem. Ste-Catherine, Montréal, PQ H3T 1C5

En 1962 Menkes et ses collaborateurs[1] ont décrit une nouvelle maladie récessive liée au sexe, caractérisée par une dégénérescence progressive du système nerveux central, des convulsions réfractaires et des anomalies des cheveux. En 1972 Danks et ses collègues[2] découvrirent qu'il existait une perturbation du métabolisme du cuivre.

Depuis lors, de nombreuses études et expériences furent effectuées chez l'humain et l'animal respectivement pour tenter d'élucider la nature de l'anomalie métabolique primaire et de trouver une thérapie efficace.[3-21]

À l'occasion de la description d'un nouveau cas, nous rappelons l'histoire naturelle de cette maladie et discutons les principales données biologiques, électrophysiologiques, radiologiques et anatomopathologiques qui caractérisent ce syndrome. Nous rappelons également les hypothèses les plus récentes sur sa physiopathologie, ainsi que les conclusions de certains travaux expérimentaux.

Observation

Ce garçon est né au terme d'une grossesse normale. Son poids à la naissance était de 3180 g. Il était le deuxième enfant de parents en bonne santé et non consanguins; il n'y avait aucune histoire familiale de maladie neurologique. À la naissance on notait une fracture de la clavicule gauche et des troubles respiratoires modérés. Durant la première semaine de vie le bébé présenta un léger ictère attribué à une incompatibilité sanguine ABO, et une infection ombilicale associée à une pyodermite qui répondit bien aux antibiotiques.

Il fut hospitalisé une première fois à l'hôpital Sainte-Justine à l'âge d'un mois et demi pour une bronchiolite modérée à sévère.

Les points suivants furent notés à l'examen physique: irritabilité, pâleur des téguments, dermite séborrhéique, scalp rugueux, micrognathisme, pectus excavatum, détresse respiratoire modérée à sévère, souffle cardiaque et hernie inguinale bilatérale. La radiographie pulmonaire révéla des fractures costales multiples et une fusion anormale des première et deuxième côtes à droite. L'investigation élimina la possibilité de sévices corporels ou d'une anomalie osseuse. L'enfant quitta l'hôpital en bon état général après 2 semaines d'hospitalisation.

À l'âge de deux mois et demi il fut réadmis pour des convulsions intermittentes de l'hémicorps droit d'une durée d'environ 6 heures, précédées d'une fièvre de 39°C; l'enfant présentait aussi de la toux, de l'anorexie et des vomissements. L'état de mal convulsif fut rapidement contrôlé par l'administration intraveineuse de diazépam. L'examen physique mettait en évidence un phénotype très particulier. On notait en effet l'absence de pigmentation des téguments et des phanères, les cheveux et les sourcils étaient très courts, clairsemés, rugueux et semblables à de la laine d'acier; le faciès paraissait boursouflé et présentait des traits plutôt grossiers, le front étant large et aplati. La peau était redondante et plissée, surtout au niveau des mains; les cartilages auriculaires étaient anormalement mous. Une fois la phase post-ictale passée, l'examen neurologique révélait un nourrisson fort apathique, tout à fait indifférent à l'entourage, sans expressivité faciale et avec une activité spontanée très réduite. Le tonus musculaire était diminué de façon diffuse. On constatait aussi une hémiparésie droite qui disparut en 24 heures. L'anamnèse révélait à ce moment que l'enfant avait toujours été hypotonique et n'avait fait aucune acquisition motrice. Le tableau clinique étant fort évocateur d'une maladie de Menkes, l'investigation fut dirigée en ce sens.

À l'examen microscopique les cheveux avaient l'aspect caractéristique de pili torti, et les sourcils pésentaient de nombreuses fractures.

Le taux de cuivre sérique était à 8 μg/ml (normal: 67 à 149 μg/ml) (détermination faite par le Dr M. Hambridge à Denver, Colorado). Un contrôle de la cuprémie donna un taux de 16.5 μg/ml, et le dosage de la céruloplasmine sérique révéla un taux de 1.4 mg/dl (normal: 20.7 à 40.2 mg/dl) (déterminations faites par le Dr A. Sass–Kortsak à Toronto).

L'électroencéphalogramme (EEG) démontrait un véritable état de mal épileptique affectant tout l'hémisphère gauche. Les EEG subséquents révélèrent une détérioration progressive, avec activité épileptique multifocale et perturbation importante du rythme de fond.

Les radiographies du squelette démontraient de multiples os wormiens au niveau des sutures lambdoïdes, des signes résiduels de fractures anciennes des côtes, et un élargissement métaphysaire avec de petits éperons symétriques bilatéraux des fémurs et des tibias.

L'angiographie cérébrale révélait une exagération marquée de la longueur et de la tortuosité des vaisseaux cérébraux (Fig. 1 et Fig. 2). Ceci s'accompagnait d'un retard important du temps de circulation artérioveineuse. De telles anomalies vasculaires furent retrouvées dans toutes les régions explorées, notamment au cours de l'aortographie abdominale (Fig. 3). L'allongement des vaisseaux, en spirales plus ou moins serrées, est un caractère distinctif de la maladie et est décrit comme donnant un aspect en tire-

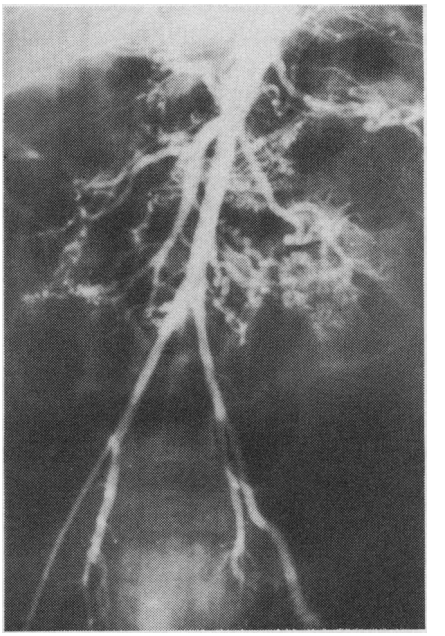

FIG. 3—Aortographie abdominale: allongement spiralé des branches moyennes et distales des artères mésentériques.

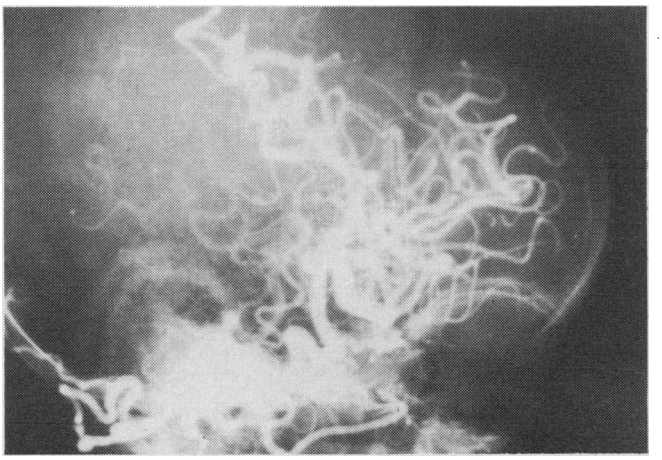

FIG. 1—Angiographie carotidienne (vue latérale): extrême ondulation et allongement de toutes les artères de gros et de moyen calibre.

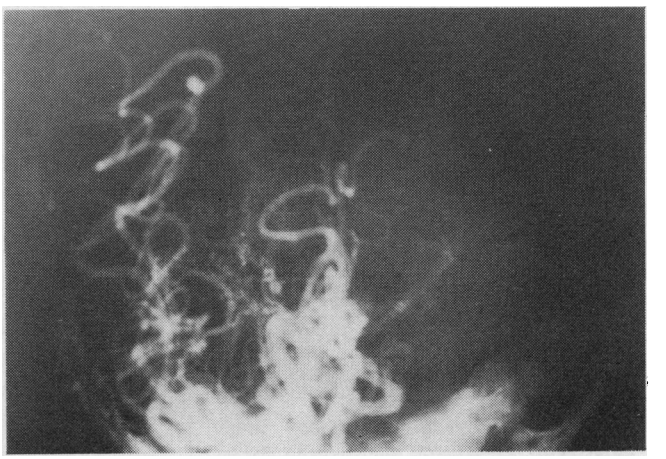

FIG. 2—Angiographie carotidienne (vue frontale): tortueuses petites branches lenticulostriées.

bouchon surtout remarquable au niveau des vaisseaux de petit calibre.

Au niveau du cerveau la tomodensitométrie axiale a montré, après infusion intraveineuse, un nombre accru d'images vasculaires dans les régions sylviennes et au voisinage du polygone de Willis (Fig. 4). Des signes de leucomalacie sont également apparus dans les régions temporo-pariétales, indicateurs probables d'une hypoperfusion de certaines régions sous-corticales.

Au cours de son séjour de 2 mois à l'hôpital l'enfant présenta fréquemment des convulsions généralisées ou motrices mineures et résistantes à de multiples anticonvulsivants; il présenta également un tableau de déchéance neurologique (apathie extrême, perte du réflexe de succion et des autres réflexes primaires et hypotonie importante), un déficit pondéral progressif, une hypothermie habituelle et de multiples infections. L'enfant décéda à l'âge de quatre mois et demi.

Trouvailles d'autopsie

L'autopsie révéla un léger rétrécissement de l'aorte au niveau de la cicatrice du canal artériel. L'examen histologique de l'aorte ainsi que des artères de type élastique et des artères rénales mit en évidence une dégénérescence et une fragmentation des couches élastiques sous-intimales. L'aorte présentait une hypertrophie des fibres élastiques de la partie interne de la média. Au niveau des artères rénales on notait une hypoplasie de la limitante élastique externe.

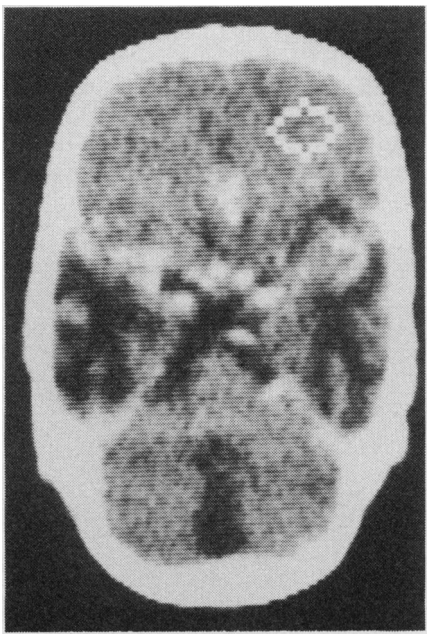

FIG. 4—Tomographie axiale avec perfusion: tortuosité des artères de la base du cerveau et leucomalacie des régions temporales.

L'examen microscopique des poumons montra des lésions de bronchopneumonie bilatérale. Au niveau de l'estomac, de petites érosions furent visualisées le long de la grande courbure. La vessie contenait de multiples kystes sur sa surface séreuse; les coupes histologiques montraient de petits kystes ou des diverticules de sa muqueuse.

À l'examen des téguments on trouva des dermatoglyphes anormaux, un pli palmaire unique bilatéral et des plis plantaires anormaux. Le cerveau pesait 600 g et montrait une atrophie diffuse importante. L'étude détaillée de l'aspect macroscopique et microscopique du système nerveux central fera l'objet d'un autre travail.

Discussion

Le tableau I montre les pays d'origine des 69 observations de trichopoliodystrophie relevées dans la littérature et résume l'apport des différents auteurs qui ont étudié cette maladie. Menkes et ses collaborateurs,[1] qui ont identifié les cinq premiers cas, ont défini la maladie comme une atteinte dégénérative du système nerveux central liée au sexe et caractérisée par un retard mental précoce et sévère, un retard staturo-pondéral, des anomalies des cheveux et une évolution rapidement progressive, amenant le décès avant la troisième année de vie. Aguilar et O'Brien et leurs collègues[22,23] ont ajouté à ce tableau des anomalies radiologiques osseuses et artérielles; Seelenfreund, Gartner et Vinger[24] ont également décrit des anomalies oculaires. En 1972 Danks et ses collègues[2] ont apporté une contribution majeure à la compréhension de l'étiopathogénie du syndrome en démontrant chez sept patients que l'anomalie fondamentale consiste en un déficit en cuivre; ces mêmes auteurs ont dès lors évoqué la possibilité d'une cuprothérapie. Ils ont également ajouté d'autres éléments au syn-

Tableau I—Observations de trichopoliodystrophie relevées dans la littérature

Pays et principaux investigateurs	Principales contributions
États-Unis, 33 cas	
Menkes et al,[1] 5 cas	Maladie dégénérative du système nerveux central liée au sexe, anomalies des cheveux et déficit de croissance.
Aguilar et al[22] et O'Brien et al,[23] 2 cas	Anomalies radiologiques osseuses et artérielles, et anomalies des lipides cérébraux.
Seelenfreund et al,[24] 2 cas	Anomalies oculaires.
Wesenberg et al,[25] 1 cas	Séquence spécifique des anomalies radiologiques osseuses.
Collie et al,[26] 1 cas	Anomalies des cheveux et marqueur génétique des hétérozygotes.
Australie, 8 cas	
Danks et al,[2] 7 cas	Anomalies du métabolisme du cuivre, faciès particulier, hypothermie, dermite séborrhéique et infections à répétition.
Danemark, 6 cas	
Heydorn et al,[14] 2 cas	Étude du métabolisme du cuivre chez le foetus atteint.
Angleterre, 6 cas	
Wheeler et al,[5] 3 cas	Anomalies des voies urinaires et anomalies veineuses.
France, 7 cas	
Rohmer et al,[27] 1 cas	Anomalies des enzymes cupro-dépendants.
Allemagne, 3 cas	
Dorn et al,[28] 2 cas	Anomalies de l'électrorétinogramme et du caryotype (détection des hétérozygotes).
Japon, 3 cas	
Osaka et al,[29] 1 cas	Cheveux normaux.
Italie, 2 cas	
Pedroni et al,[30] 1 cas	Déficit immunitaire.
Suisse, 1 cas	
Baerlocher et al[6]	

drome: faciès particulier, hypothermie ou instabilité thermique, dermite séborrhéique et infections récidivantes. Certains auteurs ont postulé un déficit immunitaire, qui n'a cependant pu être objectivé que dans deux cas.[27,30] Les signes cliniques se sont enfin enrichis par la découverte de Wheeler et Roberts,[5] qui ont décrit de multiples diverticules vésicaux acquis, accompagnés de reflux vésico-urétéral et d'hydronéphrose.

Ces dernières années, à la suite des études de Danks et ses collègues[2,17] la plupart des chercheurs ont surtout tenté d'élucider la nature de la perturbation du métabolisme du cuivre et sa relation avec les diverses lésions décrites.[6,9,12,18,21,27,31-33] Quelques chercheurs ont également tenté de trouver des marqueurs génétiques permettant le dépistage des hétérozygotes (recherche de pili torti, étude de l'électrorétinogramme et du caryotype, et recherche de la métachromasie au niveau des cultures de fibroblastes cutanés).[2,26,28]

Tableau clinique

Dans 97% des cas le diagnostic est posé avant l'âge d'un an; les cas extrêmes furent identifiés à 8 heures de vie et à 6 ans. En se basant sur les 58 cas à propos desquels ces renseignements sont donnés, on note que les premiers symptômes apparaissent avant 3 mois dans 76% des cas et avant 4 mois dans 84%. Chez neuf patients les premiers signes ont été observés dès la période néonatale. La figure 5 indique par ordre d'importance les motifs de la première consultation. Les anomalies des cheveux, du faciès ou de la peau constituent rarement la raison de consultation initiale bien qu'elles soient présentes précocement. La plupart des diagnostics posés pendant la période néonatale l'ont été en raison de l'histoire familiale.

En rétrospective, durant la période néonatale les premiers symptômes sont souvent peu spécifiques: difficultés d'alimentation, hypothermie, léthargie ou infections répétées, en particulier au niveau de l'arbre urinaire.[2,5,34] On relève aussi une fréquence élevée de prématurité (30%), de malnutrition foetale (8%), d'ictère néonatal marqué et inexpliqué (16%), et de difficultés respiratoires chroniques. La fréquence des principaux signes cliniques est résumée dans la figure 6.

Le signe le plus constant est l'aspect très caractéristique des cheveux (chez 98% des enfants), qui a d'ailleurs donné son nom à la maladie: "kinky hair syndrome" ou trichopoliodystrophie. Ces cheveux sont hypopigmentés, clairsemés et fragiles, et ils ont une texture de laine d'acier. À la naissance ils peuvent cependant sembler normaux et n'acquérir leur aspect typique que vers la troisième ou la quatrième semaine de vie.[1,2,22,35] Un seul patient ayant toujours conservé des cheveux normaux a été décrit dans la littérature;[29] cet enfant était japonais, et ceci s'expliquerait peut-être par certaines caractéristiques raciales du système pileux. Dans 20% des cas on note également que les cils et les sourcils ont le même aspect que les cheveux.

Une hypopigmentation cutanée généralisée a également été décrite.[1,2,4,32,35,36] Dans un tiers des cas on note un faciès particulier: figé, potelé, traits grossiers, sourcils horizontaux et proéminence frontale. La peau est anormalement abondante, lâche et plissée, souvent dystrophique, et atteinte d'une dermite séborrhéique; les cartilages auricu-

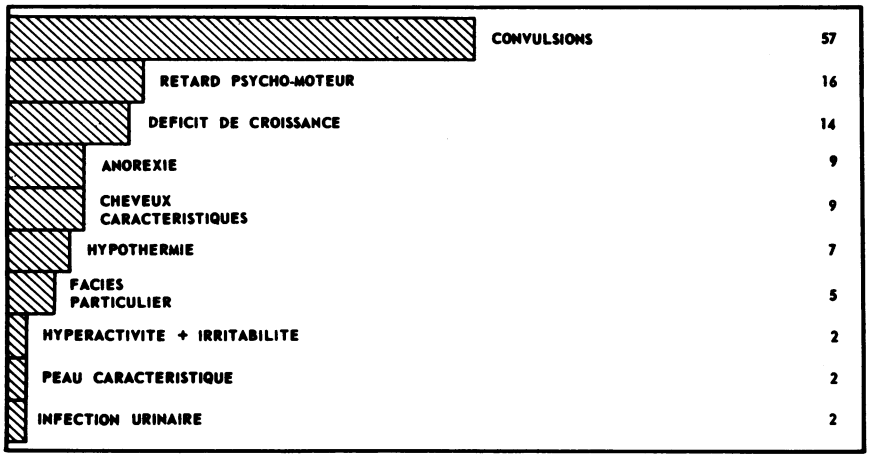

FIG. 5—Fréquence (%) des motifs de la première consultation dans 58 cas de trichopoliodystrophie.

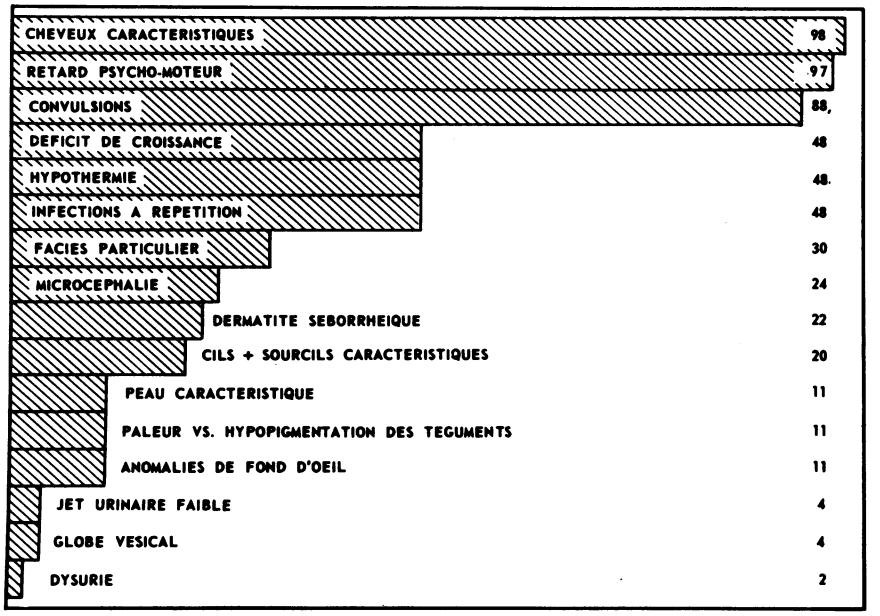

FIG. 6—Fréquence (%) des principaux signes cliniques.

laires sont en général plus mous que la normale.

Le retard psychomoteur est constant. Les réflexes primaires, le tonus musculaire et la motilité spontanée sont soit augmentés soit diminués. La cécité est très fréquente,[4,33,37,38] alors que la surdité (un cas[36]) et l'hyperacousie (un cas[39]) sont exceptionnelles. L'examen du fond de l'oeil révèle parfois une pâleur papillaire (trois cas[22,24]), une dysplasie optique (deux cas[37,40]) ou des artères anormalement tortueuses (un cas[38]). La fréquence de ces anomalies n'est cependant pas proportionnelle au déficit visuel souvent suspecté. Sur le plan mental on assiste à une régression graduelle, précoce et sévère à partir du deuxième ou du quatrième mois de vie.

La tableau neurologique évolue en général vers une attitude de décérébration associée à un état végétatif et à une perte de toutes les fonctions mentales supérieures. Les crises convulsives dominent le tableau clinique, survenant chez 88%. Il n'y a cependant pas de relation séquentielle entre les convulsions et l'encéphalopathie. Sept enfants seulement ne présentèrent pas de convulsions; l'un d'eux fut traité précocement avec un certain succès;[32] deux autres présentaient une atteinte motrice de type athétosique[5,41] et quatre autres un retard psychomoteur isolé. Chez 77% des enfants les crises convulsives apparaissent avant l'âge de 3 mois et chez 97% avant 5 mois; souvent elles sont de type myoclonique ou partiel et se généralisent ultérieurement. Chez 9% des enfants (des nourrissons de 6 à 16 mois) on a décrit des crises de spasmes en flexion, l'EEG montrait alors un tracé d'hypsarythmie.[4,29,40] La microcéphalie est trouvée dans 24% des cas et la macrocéphalie avec signes d'hypertension intracrânienne dans 6%.

Le retard staturo-pondéral peut s'expliquer par les difficultés d'alimentation dues à une succion faible et à la léthargie, ainsi que par les infections récidivantes. Bien que Menkes et ses collaborateurs[1] eurent constaté ce défaut de croissance dans tous leurs cas, le qualifiant de sévère et même antérieur aux troubles neurologiques, il n'est cependant présent que chez 50% des malades. En outre, la moitié des malades présentent des infections récidivantes (55% d'infections respiratoires, 24% d'infections urinaires et, plus rarement, des méningites, septicémies, gastroentérites ou candidiases cutanéomuqueuses.

Les autres anomalies congénitales trouvées dans la trichopoliodystrophie sont résumées dans le tableau II.

L'évolution de la maladie se fait selon un mode chronique, rapidement évolutif: 50% des décès surviennent avant l'âge d'un an et 99% avant l'âge de 2 ans. Parmi les 22 causes de décès mentionnées on signale les infections des voies respiratoires (64%), le status epilepticus (14%), la méningite (14%), l'hypothermie sévère (4%) et le marasme nutritionnel (4%).

Résultats des études de laboratoire

Les taux sériques du cuivre et de la céruloplasmine, ainsi que le contenu en cuivre du foie, se situent à un niveau très bas dans 100% des cas étudiés. L'activité de plusieurs enzymes cupro-dépendants (cytochromes-oxydases mitochondriaux hépatiques, musculaires, cérébraux ou leucocytaires, dopamine-β-hydroxylase cérébrale et superoxyde-dysmutase érythrocytaire) est fort diminuée; le contenu en cuivre des érythrocytes se situe cependant à un taux normal.[19,27,31,38]

L'examen microscopique des cheveux révèle toujours, à l'exception du cas japonais, des altérations spécifiques. Parmi les trois types de lésions décrites (pili torti, monilethrix et trichorrhexis nodosa), les pili torti sont les seuls qui soient constants. La kératine des cheveux étudiée dans deux cas présente une structure anormale caractérisée par des groupes SH libres neuf fois plus nombreux que la normale;[2] ceci serait secondaire à un défaut d'oxydation enzymatique.

L'EEG est toujours anormal; on note divers types d'activité irritative et une perturbation importante du rythme de fond. Deux malades sur 31 avaient un EEG normal à l'âge de 3 mois; l'EEG devint cependant anormal dans les mois suivants. Chez un seul malade le traitement fut administré très précocement et l'EEG est demeuré normal.[32]

L'électrorétinogramme, bien qu'il fut effectué dans peu de cas,[4,28,40,42] a souvent démontré des modifications très suggestives de cécité (dans 71% des cas): diminution de la fonction des cônes et absence de fonction des bâtonnets, associées à une absence bilatérale de réponse visuelle évocatrice au niveau du cortex occipital. Chez un malade une étude sériée bi-hebdomadaires effectuée entre les âges de 3 et 6 mois a révélé une détérioration progressive de la fonction visuelle qui allait de pair avec la diminution progressive du taux de cuivre sérique.[38]

Du point de vue radiologique les principales anomalies osseuses consistent en la présence de multiples os wormiens au niveau du crâne, ainsi que de lésions qui résultent de la dystrophie et de la fragilité cartilagineuse et osseuse. En général, ces lésions n'apparaissent pas avant l'âge de 2 à 3 mois, sauf dans quelques cas où elles furent notées dès les premiers jours de vie. Ces lésions se développent selon une séquence assez bien définie et propre à la maladie.[2,25,43] Les plus précoces sont les os wormiens surtout présents entre les âges de 6

Tableau II—Anomalies occasionnellement associées à la trichopoliodystrophie chez 54 malades

Anomalies	% de malades
Palais ogival	13
Micrognathie	9
Pectus	8
Excavatum	6
Carinatum	2
Hernie	6
Hiatale	2
Ombilicale	2
Inguinale	2
Pli palmaire, unique bilatéral	6
Bosses frontales/occipitales	4
Plagiocéphalie	4
Varus équin	4
Cryptorchidie bilatérale	4
Hépatosplénomégalie	4
Kystes gingivaux/hyperplasie gingivale	4
Rétrognathie	2
Asymétrie faciale	2
Hypertélorisme	2
Épicanthus	2
Oreilles basses	2
Nez busqué	2
Fente mongoloïde	2
Métacarpes élargis/brachiphalanges terminales	2
Souffle cardiaque	2

semaines et de 5 mois. Au niveau des os longs les anomalies apparaissent après l'âge de 2 mois sous forme d'évasement métaphysaire bilatéral progressif, avec formation d'éperons symétriques, souvent fracturés, et aussi sous forme d'évasement des extrémités costales antérieures et de réactions d'apposition périostées diaphysaires. Après le sixième mois ces lésions des os longs deviennent plus prononcées et entraînent des fractures. Vers l'âge d'un an elles disparaissent et sont remplacées par une irrégularité réticulaire dans le plateau métaphysaire et une ostéoporose diffuse et généralisée. L'âge osseux peut être légèrement retardé ou normal. L'évasement costal, par contre, persiste; histologiquement il correspond au niveau du cortex costal au remplacement de la structure lamellaire normale par une structure réticulaire qui serait le résultat d'une erreur de remaniement osseux.[1] Cet aspect radiologique de l'os est identique à ce que l'on retrouve dans la carence nutritionnelle en cuivre et constitue donc un problème de diagnostic différentiel avec le rachitisme et le scorbut dans leur phase précoce et aussi avec les lésions osseuses secondaires aux sévices corporels, lorsqu'il y a fractures multiples.[35]

La pneumoencéphalographie gazeuse ou la tomodensitométrie axiale assistée de l'ordinateur[44,45] met en évidence des signes d'atrophie cérébrale. Au début des tomodensitométries sériées[44] peuvent démontrer une grande variabilité d'un cas à l'autre, allant d'un examen normal à des signes d'atrophie corticale diffuse et, par la suite, mettre en évidence un élargissement progressif des ventricules, une effusion sous-durale ou des zones d'ischémie multifocale.

Les angiographies révèlent de façon constante et à tous les niveaux des altérations multiples: dolichoartères tortueuses, enroulées en "tire-bouchon", ou dans des positions aberrantes, irrégularité de calibre, rétrécissement parfois sévère au point de produire une occlusion complète et temps de circulation prolongé. La seule angiographie normale fut trouvée chez un malade traité de façon précoce.[32]

L'examen microscopique du système nerveux central révèle surtout une atrophie corticale par perte neuronale, parfois associée à des calcifications, une perte de la myéline et une gliose exagérée au niveau de la substance blanche. Dans le cortex cérébelleux il y a également une perte des cellules ganglionnaires et des cellules de Purkinje. Celles-ci présentent également des anomalies assez caractéristiques de leurs dendrites, qui apparaissent tuméfiés et irréguliers, et de leurs axones, où l'on décrit des tuméfactions fusiformes et arrondies.[46-48] Au niveau des noyaux gris sous-corticaux on note également une perte neuronale et une dépigmentation. On observe une démyélinisation du tronc cérébral et des cordons descendants de la moelle épinière qui fait place à du tissu glial.

Les causes de ces lésions du système nerveux central sont multiples. Selon les auteurs, la lésion serait située soit dans la substance blanche par défaut de myélinisation,[36] soit dans la substance grise par désordres métaboliques intracellulaires,[45] soit encore en rapport avec les anomalies vasculaires qui causeraient une encéphalomalacie ischémique multifocale.[44] Le temps d'apparition de ces lésions est encore controversé: pour certains elles seraient d'origine anténatale[34,39,45] et pour d'autres d'origine post-natale;[36,45] il s'y ajouterait ultérieurement des altérations de nature dégénérative.

Au niveau oculaire on retrouve le même type de lésions dégénératives: une perte de neurones rétiniens, une atrophie et une démyélinisation du nerf optique.[24]

Les dolichoartères tortueuses que révèle l'angiographie s'expliquent par des lésions du tissu élastique des couches interne et moyenne, où l'on note des signes de distorsion, de fragmentation et d'hyperplasie irrégulière.[2,5,38] Les dilatations anévrysmales des artères, qui à l'occasion entraînent des hémorragies cérébrales, sont également causées par cette dystrophie de la couche élastique devenue très fragile.

Enfin, au niveau de l'arbre urinaire, on a démontré des anomalies assez caractéristiques: la vessie est globuleuse et ses parois sont très hypertrophiées; de multiples diverticules déplacent les orifices urétéraux.[5,49]

Perturbations du métabolisme du cuivre et traitement

Un déficit isolé en cuivre n'est pas connu chez l'humain. Une hypocuprémie peut par ailleurs se retrouver occasionnellement en association avec d'autres manifestations carentielles (par exemple, anémie ferriprive ou hypoprotéinémie) dans le cadre d'états de malnutrition ou de malabsorption avancées, ou encore au cours de l'alimentation parentérale prolongée sans supplément du cuivre.[50-54] Cependant, dans ces conditions le tableau clinique est fort différent de celui de la trichopoliodystrophie, et il est facilement réversible sous cuprothérapie. Étant donné l'importance des cupro-enzymes dans le métabolisme intermédiaire de nombreux tissus, une bonne partie des manifestations cliniques et biologiques de la trichopoliodystrophie peut s'expliquer par la diminution d'activité de ces enzymes due au déficit en cuivre. Ainsi, la faible activité des lysyl-oxydases responsables du "cross-linking" des sulfoprotéines de soutien rend compte de la fragilité du tissu élastique vasculaire, du collagène osseux, de la kératine des cheveux et ainsi de suite.[2,3] La diminution de l'activité de la dopamine-hydroxylase et de la tyrosine-hydroxylase affecte le métabolisme des catécholamines du système nerveux central; l'absence de cytochrome-oxydases explique pour sa part les anomalies telles que l'hypothermie, l'hypomyélinisation et le déficit général de croissance,[11,55,56] alors que l'inactivité de la tyrosinase entraîne l'hypopigmentation généralisée.

Par ailleurs, certains essais thérapeutiques ont permis d'apporter des éclaircissements sur la nature encore inconnue des perturbations du métabolisme du cuivre. Ainsi, Danks et ses collègues[2,17] ont noté que la cuprothérapie orale se soldait toujours par un échec total tant au plan clinique qu'au plan biologique. Par contre, lorsque le cuivre était administré par voie intraveineuse il était incorporé de

façon normale en céruloplasmine au niveau hépatique; on pouvait déduire d'une telle observation qu'il existait un défaut d'absorption intestinale du cuivre. Cependant, losque le cuivre est administré oralement il s'accumule de façon anormale au niveau de la muqueuse intestinale;[2,37] il ne s'agit donc pas d'un défaut d'absorption au niveau du versant intestinal mais plutôt d'un défaut de transport intracellulaire à travers la membrane du versant séreux.[31,33,36] À la suite de ces expériences plusieurs tentatives de traitement parentéral prolongé furent effectuées pendant des périodes de plusieurs mois, en utilisant du cuivre lié à diverses molécules (albumine, amino-acides, éthylène diamine tétracétate, sels non organiques, et ainsi de suite). Sur 15 malades ainsi traités, 11 seulement présentèrent une amélioration biologique,[5,27,33,37,38] et un seul malade[32] manifesta une amélioration neurologique. Devant de tels échecs thérapeutiques, et malgré une normalisation des paramètres biologiques, on doit conclure que les dommages tissulaires produits in utéro devaient être irréversibles.

Par la suite, d'autres études ont démontré que l'altération du métabolisme du cuivre était déjà présente chez le foetus ou le nouveau-né; on a en effet mis en évidence une augmentation de l'incorporation du cuivre radioactif dans les cellules amniotiques,[20,57] une augmentation du taux de cuivre dans le liquide amniotique et le sang du cordon,[13] une cuprémie élevée à la naissance, qui diminue progressivement pendant le premier mois de vie,[13] un contenu en cuivre du foie nettement abaissé dès la vie foetale,[13,14] ainsi qu'une excrétion excessive de cuivre dans les urines.

Danks et ses collègues[2] ont émis l'hypothèse qu'il existe un défaut de transport transplacentaire du cuivre, mais deux études récentes pratiquées chez un foetus de 18 semaines[14] et deux nouveaux-nés[13] infirment ceci en démontrant bien que le transport transplacentaire est normal. Chez le foetus de 18 semaines il n'y avait aucune évidence d'anomalie cérébrale ou vasculaire; bien que le taux de cuivre corporel total était normal, sa distribution tissulaire était déséquilibrée puisque les dépôts hépatiques étaient très diminués et les dépôts extrahépatiques (dans les reins, la rate et le placenta) étaient nettement augmentés. Il existerait donc un mécanisme de stockage anormal caractérisé par une affinité tissulaire pour le cuivre fort différente d'un organe à l'autre, anomalie qui serait présente très précocement au cours de la vie foetale.

Des études récentes démontrent aussi une captation augmentée du cuivre par les fibroblastes cutanés en culture.[12,13] Ces fibroblastes ont non seulement une affinité augmentée mais aussi une sensibilité accrue à des concentrations anormalement élevées de cuivre; une telle accumulation excessive entraîne des dommages cellulaires.[12] Ceci soulève donc la question des risques possibles de la cuprothérapie pour les tissus particulièrement sensibles à cet élément. Le problème est d'autant plus complexe que la répartition inégale du cuivre dans les divers organes fait que certains tissus sont endommagés par une accumulation excessive et que d'autres le sont par un déficit en cuivre.

Au plan expérimental la lignée de souris mouchetées, résultant d'une mutation génétique liée au sexe, offre un excellent modèle animal pour la trichopoliodystrophie.[58,59] En effet, cet animal mutant présente un phénotype tout à fait superposable à celui de la trichopoliodystrophie chez l'humain. Il manifeste un déficit de pigmentation avec altération de la structure des poils, des troubles neurologiques, un déficit de croissance, ainsi que des anomalies de structure des artères.[16,58] Ce modèle animal reproduit également, de façon très fidèle, les perturbations innées du métabolisme du cuivre rencontrées chez l'humain. L'anomalie primaire serait un défaut du transport du cuivre à travers les membranes, dont l'expression serait autonome pour chaque cellule.[16,58-60]

La cuprothérapie a donné des résultats favorables chez les animaux lors de récentes expériences par Danks et ses collègues[61] en utilisant une solution de cuivre administrée très précocement, de façon intermittente et à long terme. L'administration du cuivre à l'état réduit (Cu^+) serait très importante car c'est la forme physiologique sous laquelle le cuivre traverse les membranes cellulaires et sous laquelle il est incorporé dans les cupro-enzymes. Les implications de ces résultats chez l'humain ne sont pas encore claires, mais les auteurs soulignent l'importance d'un traitement très précoce (in utero) et avec du cuivre à l'état réduit (Cu^+).[61]

Conclusions

L'hypothèse actuelle sur l'erreur métabolique fondamentale dans la trichopoliodystrophie propose qu'il y ait une anomalie soit dans la captation, soit dans la rétention cellulaire du cuivre, anomalie qui est de nature cellulaire, autonome et sélective.[12,13,15,16] Cette anomalie existerait déjà chez le foetus,[13,14] bien que ses conséquences cliniques et biologiques ne deviennent évidentes qu'après un délai variable selon le degré d'atteinte et de prématurité du malade.

Nous remercions le docteur Andrew Sass-Kortsak, the Hospital for Sick Children, Toronto, pour sa précieuse collaboration dans l'étude de ce cas, et Mlle Lucille Tellier et Mme Lise Asselin pour l'aide secrétariale.

Références

1. MENKES JH, MILTON A, STEIGLEDER GK, et al: A sex-linked recessive disorder with retardation of growth, peculiar hair, and focal cerebral and cerebellar degeneration. *Pediatrics* 29: 764, 1962
2. DANKS DM, CAMPBELL PE, STEVENS BJ, et al: Menkes' kinky hair syndrome: an inherited defect in copper absorption with widespread effects. *Pediatrics* 50: 188, 1972
3. GILLESPIE JM: Keratin structure and changes with copper deficiency. *Aust J Dermatol* 14: 127, 1973
4. BOURGEOIS J, VITTORI F, COLLOMBEL C, et al: Maladie de Menkès. Présentation clinique d'une observation personnelle. *Pediatrie* 29: 561, 1974
5. WHEELER EM, ROBERTS PF: Menkes' steely hair syndrome. *Arch Dis Child* 51: 269, 1976
6. BAERLOCHER K, NURSBAUMER A: Menkes' kinky hair disease: confirmation of copper deficiency. *Pediatr Res* 8: 135, 1974
7. DANKS DM: Steely hair, mottled mice and copper metabolism (E). *N Engl J Med* 293: 1147, 1975

8. Danks DM, Cartwright E, Stevens BJ, et al: Menkes' kinky hair disease: further definition of the defect in copper transport. *Science* 179: 1140, 1973
9. Dekaban AS, Aamodt R, Rumble WF, et al: Kinky hair disease: study of copper metabolism with use of ^{67}Cu. *Arch Neurol* 32: 672, 1975
10. Lott IT, DiPaolo R, Schwartz D, et al: Copper metabolism in the steely-hair syndrome. *N Engl J Med* 292: 197, 1975
11. O'Dell BL: Biochemistry of copper. *Med Clin North Am* 60: 687, 1976
12. Beratis NG, Price P, Labadie G, et al: Cu-64 metabolism in Menkes and normal cultured skin fibroblasts. *Pediatr Res* 12: 699, 1978
13. Grover WD, Johnson WC, Henkin RI: Clinical and biochemical aspects of trichopoliodystrophy. *Ann Neurol* 5: 65, 1979
14. Heydorn K, Damsgaard E, Horn N, et al: Extra-hepatic storage of copper. A male foetus suspected of Menkes' disease. *Hum Genet* 29: 171, 1975
15. Lott IT, DiPaolo R, Raghavan SS, et al: Abnormal copper metabolism in Menkes steely-hair syndrome. *Pediatr Res* 13: 845, 1979
16. Hunt DM: Study of copper treatment and tissue copper levels in murine congenital copper deficiency, mottled. *Life Sci* 19: 1913, 1976
17. Danks DM, Stevens BJ, Campbell PE, et al: Menkes' kinky-hair syndrome. *Lancet* 1: 1100, 1972
18. Dekaban AS, Steusing JK: Menkes' kinky hair disease treated with subcutaneous copper sulphate (C). *Lancet* 2: 1523, 1974
19. Garnica AD, Fletcher SR: Parenteral copper in Menkes' kinky-hair syndrome (C). *Lancet* 2: 659, 1975
20. Garnica AD, Frias JL, Rennert OM: Menkes kinky hair syndrome: is it a treatable disorder? *Clin Genet* 11: 154, 1977
21. Wehinger H, Witt I, Lösel I, et al: Intravenous copper in Menkes' kinky-hair syndrome (C). *Lancet* 1: 1143, 1975
22. Aguilar MJ, Chadwick DL, Okuyama K, et al: Kinky hair disease. I. Clinical and pathological features. *J Neuropathol Exp Neurol* 25: 507, 1966
23. O'Brien JS, Sampson EL: Kinky hair disease. II. Biochemical studies. Ibid, p 523
24. Seelenfreund MJ, Gartner S, Vinger PF: The ocular pathology of Menkes' disease. *Arch Ophthalmol* 80: 718, 1968
25. Wesenberg RL, Gwinn JL, Barnes GR jr: Radiological findings in the kinky-hair syndrome. *Radiology* 92: 500, 1969
26. Collie WR, Moore CM, Goka TJ, et al: Pili torti as marker for carriers of Menkes disease (C). *Lancet* 1: 607, 1978
27. Rohmer A, Krug JP, Mennesson M, et al: Maladie de Menkès. Etude de deux enzymes cupro-dépendantes. *Pediatrie* 32: 447, 1977
28. Dorn G, Neuhäuser G, Heye D, et al: Das kinky-hair-syndrome von Menkes. *Klin Paediatr* 185: 480, 1973
29. Osaka K, Sato N, Matsumoto S, et al: Congenital hypocupraemia syndrome with and without steely hair: report of two Japanese infants. *Dev Med Child Neurol* 19: 62, 1977
30. Pedroni E, Bianchi E, Ugazio AG, et al: Immunodeficiency and steely hair (C). *Lancet* 1: 1303, 1975
31. Bourgeois J, Galy G, Baltassat P: Maladie de Menkès. Etude du métabolisme du cuivre dans une observation personnelle. *Pediatrie* 29: 573, 1974
32. Grover WD, Scrutton MC: Copper infusion therapy in trichopoliodystrophy. *J Pediatr* 86: 216, 1975
33. Williams DM, Atkin CL, Frens DB, et al: Menkes kinky hair syndrome — studies of copper metabolism and long term copper therapy. *Pediatr Res* 11: 823, 1977
34. Barnard RO, Best PV, Erdohazi M: Neuropathology of Menkes' disease. *Dev Med Child Neurol* 20: 586, 1978
35. Adams PC, Strand RD, Bresnan MJ, et al: Kinky hair syndrome: serial study of radiological findings with emphasis on the similarity to the battered child syndrome. *Radiology* 112: 401, 1974
36. Møllekaer AM: Kinky hair syndrome. *Acta Paediatr Scand* 63: 289, 1974
37. Bucknall WE, Haslam RHA, Holtzman NA: Kinky hair syndrome: response to copper therapy. *Pediatrics* 52: 653, 1973
38. Levy NS, Dawson WW, Rhodes BJ, et al: Ocular abnormalities in Menkes' kinky hair syndrome. *Am J Ophthalmol* 77: 319, 1974
39. Hockey A, Masters CL: Menkes' kinky (steely) hair disease. *Aust J Dermatol* 18: 77, 1977
40. Singh S, Bresnan MJ: Menkes kinky-hair syndrome (trichopoliodystrophy). *Am J Dis Child* 125: 572, 1973
41. French JH, Sherard ES, Lubell H, et al: Trichopoliodystrophy. I. Report of a case and biochemical studies. *Arch Neurol* 26: 229, 1972
42. Billings DM, Dognan M: Kinky hair syndrome. *Am J Dis Child* 121: 447, 1971
43. Stanley PH, Gwinn JL, Sutcliffe J: The osseous abnormalities in Menkes' syndrome. *Ann Radiol* 19: 167, 1976
44. Seay AR, Bray PF, Wing SD, et al: CT scans in Menkes disease. *Neurology (Minneap)* 29: 304, 1979
45. Williams RS, Marshall PC, Lott IT, et al: The cellular pathology of Menkes steely hair syndrome. *Neurology (Minneap)* 28: 575, 1978
46. Ghatak NR, Hirano A, Poon TP, et al: Trichopoliodystrophy. II. Pathological changes in skeletal muscle and nervous system. *Arch Neurol* 26: 60, 1972
47. Hirano A, Llena JF, French JH, et al: Fine structure of the cerebellar cortex in Menkes kinky-hair disease. *Arch Neurol* 34: 52, 1977
48. Purpura DP, Hirano A, French JH: Polydendritic Purkinje cell in X-chromosome linked copper malabsorption: a Golgi study. *Brain Res* 117: 125, 1976
49. Harke HT, Capitanio MA, Grover WD, et al: Bladder diverticula and Menkes syndrome. *Radiology* 124: 459, 1977
50. Al-Rashid RA, Spangler J: Neonatal copper deficiency. *N Engl J Med* 285: 841, 1971
51. Ashkenazi A, Levin S, Djaldetti M, et al: The syndrome of neonatal copper deficiency. *Pediatrics* 52: 525, 1973
52. Cordano A, Placko RP, Graham GG: Hypocupremia and neutropenia in copper deficiency. *Blood* 28: 280, 1966
53. Cordano A, Baertl JM, Graham GG: Copper deficiency in infancy. *Pediatrics* 34: 324, 1964
54. Sturgeon PL, Brubaker C: Copper deficiency in infants: syndrome characterized by hypocupremia, iron deficiency anemia, and hypoproteinemia. *Am J Dis Child* 92: 254, 1956
55. Scheinberg IH: The effects of heredity and environment on copper metabolism. *Med Clin North Am* 60: 705, 1976
56. Zimmerman AW, Matthieu J-M, Quarles RH, et al: Hypomyelination in copper-deficient rats. *Arch Neurol* 33: 111, 1976
57. Fontaine G, Farriaux JP, Blanckaert D, et al: La maladie de Menkes ou . . . "perseverare diabolicum est". *Rev Med Liege* 32: 498, 1977
58. Hunt DM: Primary defect in copper transport underlies mottled mutants in the mouse. *Nature* 249: 852, 1974
59. Mann JR, Camakaris J, Danks DM: Copper metabolism in mottled mouse mutants. Distribution of ^{64}Cu in brindled (Mo^{br}) mice. *Biochem J* 180: 613, 1979
60. Camakaris J, Mann JR, Danks DM: Copper metabolism in mottled mouse mutants. Copper concentrations in tissues during development. Ibid, p 597
61. Mann JR, Camakaris J, Danks DM, et al: Copper metabolism in mottled mouse mutants. Copper therapy of brindled (Mo^{br}) mice. Ibid, p 605