Since January 2020 Elsevier has created a COVID-19 resource centre with free information in English and Mandarin on the novel coronavirus COVID-19. The COVID-19 resource centre is hosted on Elsevier Connect, the company's public news and information website.

Elsevier hereby grants permission to make all its COVID-19-related research that is available on the COVID-19 resource centre - including this research content - immediately available in PubMed Central and other publicly funded repositories, such as the WHO COVID database with rights for unrestricted research re-use and analyses in any form or by any means with acknowledgement of the original source. These permissions are granted for free by Elsevier for as long as the COVID-19 resource centre remains active.

Enferm Infecc Microbiol Clin. 2021;39(1):46–54

Enfermedades Infecciosas y Microbiología Clínica

www.elsevier.es/eimc

Carta científica

Cambios evolutivos pulmonares en la ecografía torácica en pacientes con COVID-19

Time course of lung changes on thoracic ultrasound of mild COVID-19 patients

El 11 de marzo de 2020, la Organización Mundial de la Salud declaró una pandemia causada por el síndrome respiratorio agudo grave por coronavirus 2 (SARS-CoV-2), provocando la propagación a más de 180 países, 2.815.347 de casos confirmados y 197.516 muertes causadas[1].

Se conoce que el espectro de gravedad de la enfermedad es amplio, con muchos pacientes (80%) asintomáticos o levemente sintomáticos (fiebre, tos y astenia), y una mortalidad que podría ser inferior al 1%[2]. El tratamiento es sintomático, ya que en estos casos tiene un curso autolimitado de 1-2 semanas, recomendándose el aislamiento domiciliario[3].

Cada vez existe más evidencia sobre los hallazgos radiológicos en la enfermedad por coronavirus (COVID-19). La radiografía de tórax tiene poca sensibilidad para detectar anomalías (ausente en más del 40% de los enfermos)[2]. Si bien la sensibilidad de la tomografía axial computarizadas (TAC) de tórax es mayor, existen múltiples inconvenientes para su uso: exposición a radiación ionizante en enfermedad leve, su disponibilidad y la racionalización de recursos, la inestabilidad hemodinámica del paciente para su traslado, así como el riesgo de transmisión de la infección, pueden entre otros, eclipsar su potencial beneficio.

Actualmente no hay evidencia sobre la utilidad de la ecografía torácica en el seguimiento de la enfermedad. El propósito de esta serie de casos es describir los hallazgos secuenciales de la ecografía

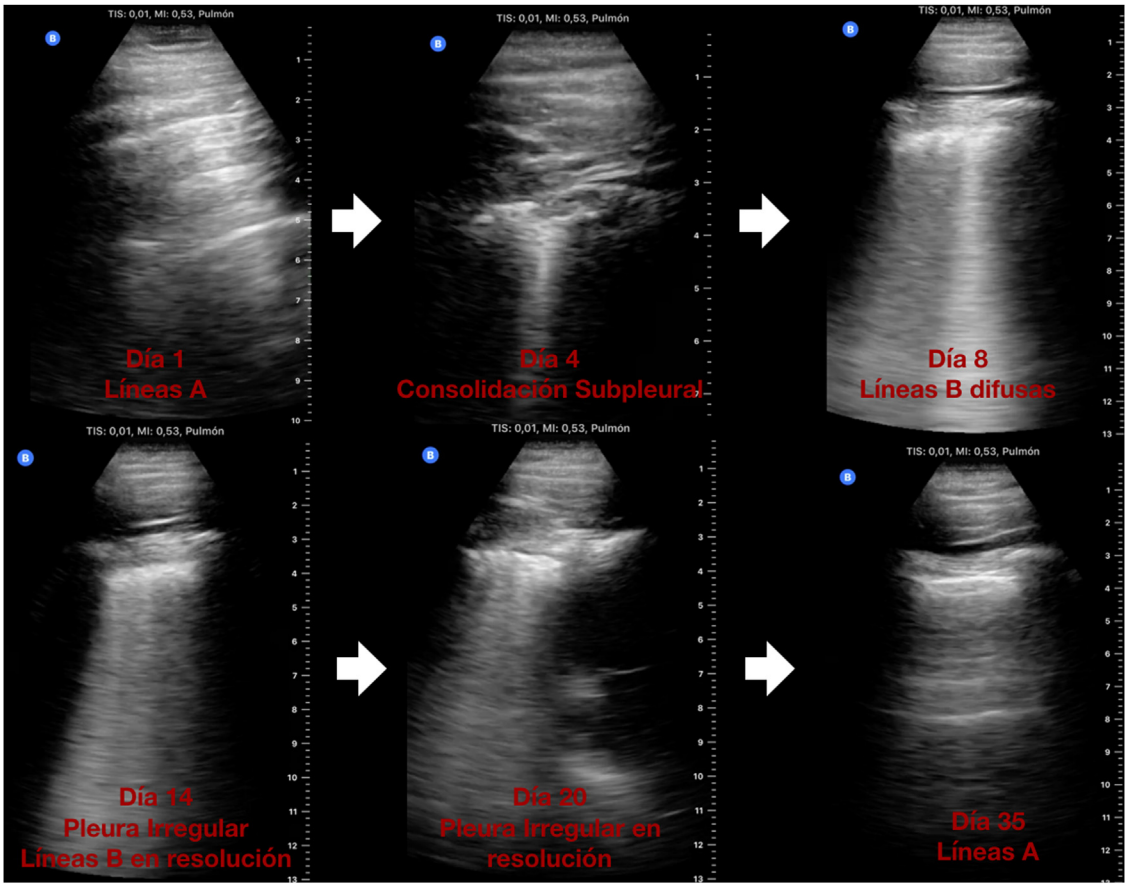

Figura 1. Evolución ecográfica desde el inicio de los síntomas hasta la completa resolución ecográfica en el paciente 1.

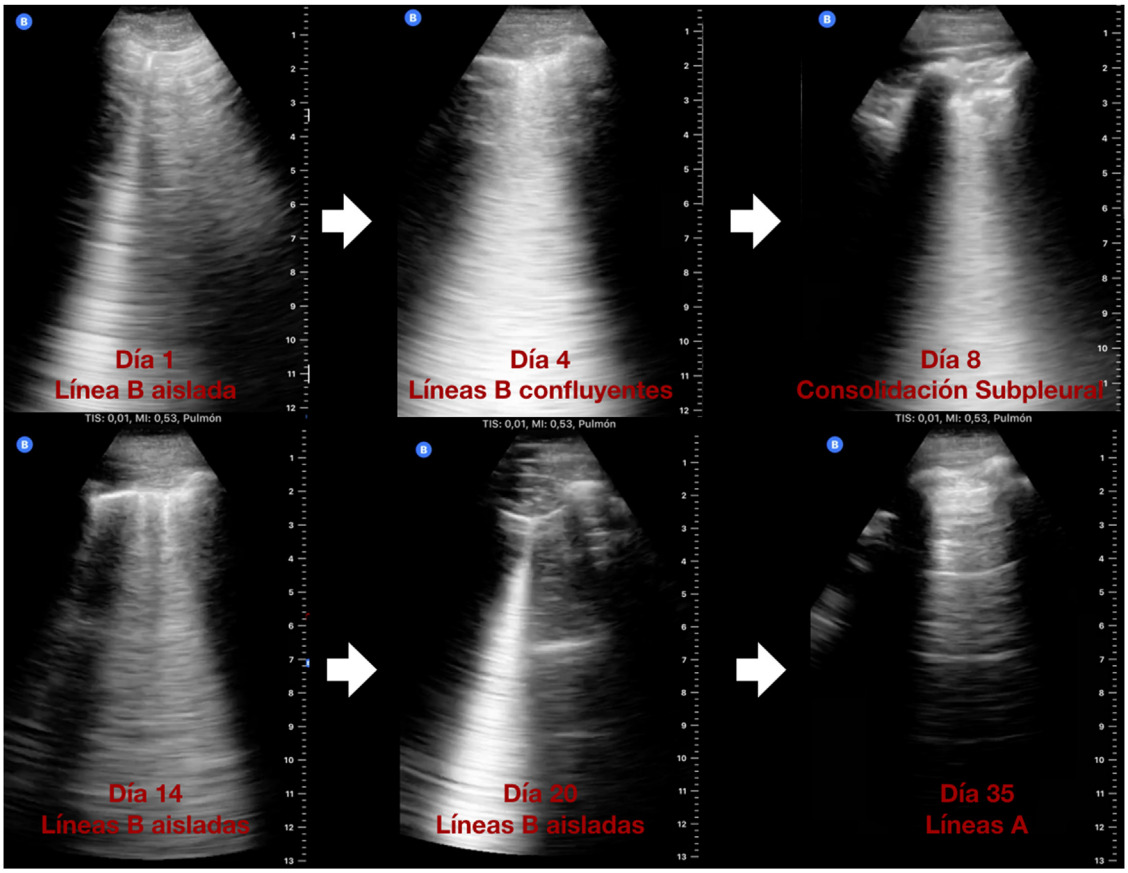

Figura 2. Evolución ecográfica desde el inicio de los síntomas hasta la completa resolución ecográfica en el paciente 2.

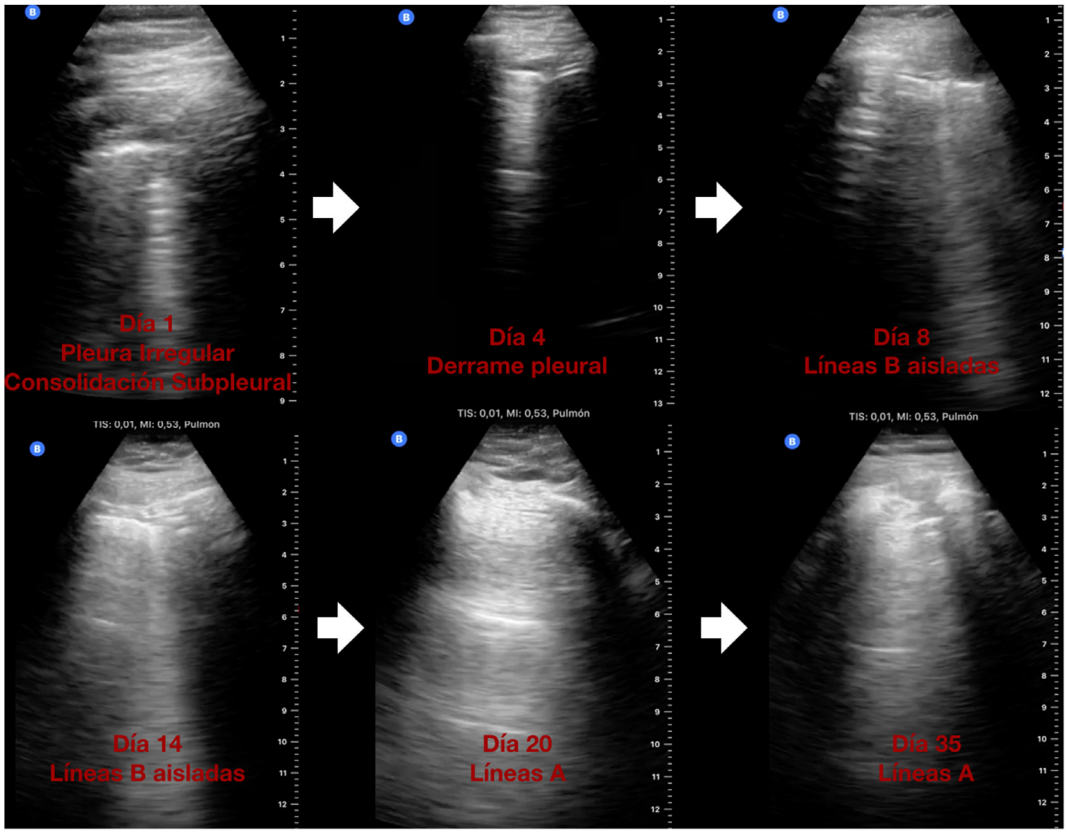

Figura 3. Evolución ecográfica desde el inicio de los síntomas hasta la completa resolución ecográfica en el paciente 3.

torácica en 3 pacientes con COVID-19 leves, desde el inicio de los síntomas hasta la resolución ecográfica completa.

Presentamos el caso de un varón de 35 años (paciente 1), una mujer de 35 años (paciente 2) y una mujer de 45 años (paciente 3) que acudieron al servicio de urgencias con tos seca, astenia y febrícula. El examen físico fue normal y los 3 presentaron un test positivo de reacción en cadena de la polimerasa con transcriptasa inversa (RT-PCR) en exudado nasofaríngeo.

Se realizó una ecografía torácica explorando esquemáticamente áreas anteriores, laterales y posteriores bilateralmente, con un equipo de bolsillo (Butterfly IQ), mostrando un patrón de líneas A (paciente 1, fig. 1), línea B aislada (paciente 2, fig. 2), pleura irregular y consolidación subpleural (paciente 3, fig. 3), todo ello en bases posteriores. Los 3 pacientes recibieron el alta, con tratamiento sintomático e hidroxicloroquina (pacientes 2 y 3), siguiendo controles ecográficos diarios (figs. 1-3). En los siguientes días se observó una progresión hacia mayor número de líneas B, aisladas y confluyentes, derrame pleural y consolidaciones subpleurales (momento más sintomático). A medida que fue resolviéndose el cuadro, la ecografía torácica mostró la progresiva sustitución de consolidaciones por líneas B aisladas, y finalmente reaparición de líneas A normales (asintomáticos), si bien esto se produjo en días diferentes en cada paciente. La resolución sintomática se produjo entre el día 14 y 21, si bien, los pacientes 1 y 2, persistieron con clínica de astenia y disnea a los esfuerzos hasta prácticamente el día 35.

Existe cada vez mayor evidencia del uso de las técnicas de imagen en el manejo de la enfermedad por COVID-19. En un estudio previo de 1.049 pacientes sometidos a RT-PCR y TAC se observó que las alteraciones de la TAC tenían mayor sensibilidad (59 vs. 88%, respectivamente)[4], lo que sugiere que la TAC debe considerarse como una herramienta de detección, especialmente en áreas epidémicas. En otro estudio, 21 pacientes con neumonía por COVID-19 no complicada[5], se observó que la realización de TAC seriados cada 4 días, permitió determinar que el momento de mayor afectación radiológica ocurría alrededor del día 10, y la resolución fue muy gradual, persistiendo más allá del día 26, momento en el que se detuvo el seguimiento con TAC.

La presencia de consolidaciones subpleurales, irregularidad pleural y las líneas B, en este contexto de pandemia, sugieren la presencia de afectación pulmonar por COVID-19. Como hemos visto ejemplificado en los 3 casos expuestos, es posible correlacionar los hallazgos en la ecografía torácica con los síntomas y su resolución, que en 2 de ellos no se produjo hasta la quinta semana, momento en el que observamos la reaparición de las líneas A (patrón aireación normal). Pudiendo justificar algunos de los síntomas residuales que muchos pacientes describen tras el alta médica, evitando la realización de otras pruebas complementarias más invasivas.

Si bien hasta ahora la radiografía de tórax y la TAC se emplean para el diagnóstico y el seguimiento de los pacientes con COVID-19, especialmente en aquellos pacientes con síntomas residuales, estos recursos pueden no estar disponibles de manera ubicua o existen contraindicaciones para su uso, es por ello que se necesitan valorar modalidades alternativas.

La ecografía torácica es inocua y su examen se completa rápidamente siguiendo protocolos sencillos y fáciles de aplicar. Actualmente existe una amplia disponibilidad de ecógrafos portátiles y de bolsillo, que permiten la realización de estudios en pacientes asintomáticos como inestables, en domicilio o en ámbito hospitalario. Aunque hay un debate en curso sobre cómo se debe aplicar, existe un consenso generalizado sobre su utilidad[6].

La principal limitación de la ecografía torácica es su baja especificidad, pudiendo encontrar hallazgos similares en distintas enfermedades. Si bien, en la situación pandémica actual, encontrar estos hallazgos pueden ser altamente sugestivos de infección por COVID-19.

En conclusión, vale la pena considerar el empleo de la ecografía torácica en el manejo de pacientes con COVID-19, especialmente en el seguimiento, hasta la completa resolución sintomática.

Bibliografía

1. Johns Hopkins Coronavirus Resource Center. [consultado 25 Abr 2020] Disponible en: https://coronavirus.jhu.edu/map.html.
2. Guan W, Ni Z, Hu Y, Liang W, Ou C, He J, et al. Clinical Characteristics of Coronavirus Disease 2019 in China. N Engl J Med. 2020, http://dx.doi.org/10.1056/NEJMoa2002032.
3. Guidance for Corona Virus Disease 2019: Prevention, Control, Diagnosis and Management National Health Commission (NHC) of the PRC, General Office; National Administration of Traditional Chinese Medicine of the PRC, General Office. [consultado 25 Abr 2020]. Disponible en: http://www.pmph.com.
4. Ai T, Yang Z, Hou H, Zhan C, Chen C, Lv W, et al. Correlation of Chest CT and RT-PCR Testing in Coronavirus Disease 2019 (COVID-19) in China: A Report of 1014 Cases. Radiology. 2020;2019:200642.
5. Pan F, Ye T, Sun P, Gui S, Liang B, Li L, et al. Time Course of Lung Changes On Chest CT During Recovery From 2019 Novel Coronavirus (COVID-19) Pneumonia. Radiology. 2020;13, 200370.
6. Walter JM, Satterwhite L, Lyn-Kew KE. POINT: Should the Use of Diagnostic Point-of-Care Ultrasound in Patient Care Require Hospital Privileging/Credentialing? Yes. Chest. 2020;157:496–8.

Yale Tung-Chen*, Raquel Marín-Baselga, Rubén Soriano-Arroyo y Elena Muñoz-del Val

Servicio de Urgencias, Hospital Universitario La Paz, Madrid, España

* Autor para correspondencia.
Correo electrónico: yale.tung.chen@gmail.com (Y. Tung-Chen).

https://doi.org/10.1016/j.eimc.2020.05.002
0213-005X/ © 2020 Publicado por Elsevier España, S.L.U.

Bacteremia caused by *Propionibacterium* (*Propionimicrobium*) *lymphophilum*

Bacteriemia producida por Propionibacterium (Propionimicrobium) lymphophilum

Propionibacterium (Propionimicrobium) lymphophilum has undergone several name changes,[1,2] and the description of this microorganism has recently been amended.[3] This pathogen forms part of human skin and urinary tract microbiota and has been associated with a very small number of infections in humans.[4,5] We recently published the first case of bacteremia caused by this bacterium who was isolated in pure culture from an elderly patient,[6] and we now report another case obtained from a blood culture that was initially misidentified by MALDI-TOF MS.

An 83-year-old man was admitted to the Trauma-Emergency Department of our hospital with head trauma. Two foci of subarachnoid hemorrhage were observed on cranial CT scan, and severe abdominal pain was reported by the patient, who was transferred to the General Emergency Department. The abdominal CT scan revealed distal ileus perforation with fecaloid peritonitis, and the clinical records showed a history of diabetes mellitus and Parkinson disease. The patient underwent abdominal surgery with resection and anastomosis of the involved small intestine. At admission, blood analysis results were normal but the patient had a fever