NOTE CLINIQUE

Endonucléases de restriction: isolement et identification d'une souche d'adénovirus canin de type 1

R. ASSAF, D. TURGEON, C. ST-JACQUES ET C. HAMELIN

Ministère de l'agriculture, des pêcheries et de l'alimentation du Québec, Centre de recherche en médecine comparée, Institut Armand-Frappier, C.P. 100, Laval-des-Rapides, (Québec) H7N 4Z3 (Assaf), Laboratoire de pathologie animale, Rock Forest (Turgeon, St-Jacques) et Laboratoire de biotique, Division des produits biochimiques, Institut Armand-Frappier (Hamelin)

Résumé

Pour la première fois au Québec, un adénovirus canin de type 1 a été isolé sur feuillet cellulaire et identifié par la technique des endonucléases de restriction. Ce virus provenait des organes internes d'un jeune chien mort d'une infection respiratoire aiguë en l'absence de troubles hépatiques visibles.

Mots clés: adénovirus canin, chiots, endonucléases de restriction.

Abstract

For the first time in Quebec, a type 1 canine adenovirus was isolated in cell culture and typed by restriction endonuclease analysis. This virus originated from the internal organs of a young dog killed by a severe respiratory disease without showing any sign of hepatitis.

Key words: Canine adenovirus, puppies, restriction endonucleases.

Introduction

Deux adénovirus font partie des agents impliqués dans les maladies respiratoires et/ou l'hépatite infectieuse chez le chien. L'adénovirus canin de type 1 (CAV-1) se distingue de l'adénovirus canin de type 2 (CAV-2) à plusieurs points de vue, mais les différences les plus significatives ont sans doute été observées au niveau génomique par l'analyse des fragments de restriction (1).

L'hépatite infectieuse canine causée par CAV-1 est plus commune que les infections respiratoires. Elle se manifeste par des signes d'apathie, une évolution très rapide dans les cas suraigus, des signes gastro-intestinaux et, occasionnellement, des troubles respiratoires (2,3). Cette infection est caractérisée par des lésions de dégénérescence de l'endothélium vasculaire, de nécrose hépatique plurifocale et la présence de corps d'inclusion intranucléaires amphophiliques dans les cellules hépatiques, de même que dans l'endothélium du glomérule rénal (3).

Les infections avec l'adénovirus canin de type 2 ont été rapportées uniquement au niveau du tractus respiratoire, soit seules ou en association avec d'autres virus comme celui du distemper. Les signes cliniques varient alors d'une trachéobronchite à une pneumonie sévère; et les lésions comportent habituellement des corps d'inclusion intranucléaires amphophiliques dans les pneumocytes et l'épithélium bronchiolaire (2,4-7).

La faible incidence de ces deux types de maladie chez le chien, tout au moins au Québec, de même que le nombre limité d'adénovirus sérologiquement distincts (8), favorisent l'utilisation de la technique des endonucléases de restriction (1) pour diagnostiquer une infection à CAV-1 ou à CAV-2. Dans le cas présent, nous avons utilisé cette méthode précise et relativement simple pour vérifier la présence simultanée des deux adénovirus canins dans un animal malade. L'unique agent pathogène isolé en cette occasion sur feuillet cellulaire a été clairement identifié comme étant un adénovirus canin de type 1; et il s'agit là, au meilleur de notre connaissance, d'un fait sans précédent au Québec.

Observations clinico-pathologiques

Une portée de six chiots agés de deux mois, sevrés depuis une semaine, nés d'une mère vaccinée dans son jeune âge contre l'hépatite infectieuse, le distemper et la leptospirose, a été affectée de façon suraiguë par une profonde dépression et de l'anorexie totale. Tous les chiots de cette portée sont morts en moins de deux jours.

Un des chiots a été soumis à la nécropsie. Les poumons n'étaient pas affaissés, les lobes antéro-ventraux étaient rouge bourgogne et fermes tandis que les lobes postérieurs étaient modéremment emphysémateux. Le foie, de même que les autres organes internes, avaient une apparence normale à l'exception de petits foyers hémorragiques sur la muqueuse stomacale. De plus, on notait une hémorragie musculaire au niveau de l'épaule droite.

À l'examen microscopique, les poumons sont apparus comme fortement congestionnés. On y trouvait plusieurs foyers de nécrose de l'épithélium bronchiolo-alvéolaire, accompagnés d'un épanchement fibrino-hémorragique dans la lumière des conduits alvéolaires. On notait également de la nécrose de l'endothélium de plusieurs capillaires. La réaction inflammatoire était limitée à une légère infiltration de cellules lympho-

plasmocytaires dans le tissu interstitiel, et à quelques neutrophiles dans l'exsudat. Aucun corps d'inclusion intranucléaire n'a été observé au niveau de l'épithélium bronchiolo-alvéolaire et au niveau de l'endothélium vasculaire des foyers affectés.

Dans le foie, on a noté de nombreux foyers de nécrose de coagulation du parenchyme; et à la périphérie de ceux-ci, on a également noté quelques corps d'inclusion intranucléaires déformants et amphophiliques dans les hépatocytes. Ce même type de corps d'inclusion a été observé dans les noyaux de cellules endothéliales de la touffe glomérulaire.

Examens de laboratoire

Bactériologie: Aucune croissance bactérienne sur gélose sang et sur gélose MacConkey à partir du foie, des poumons et des reins n'a été décelée.

Virologie: Un virus a été isolé sur cellules de rein de chien, en culture primaire, selon la technique décrite antérieurement (9). Un homogénat de foie, d'intestin et de poumon a été utilisé comme inoculum. Un examen du surnageant infecté, en microscopie électronique, a permis la visualisation d'un adénovirus.

Biologie moléculaire: Des cellules infectées (2 x 10^6) ont été incubées en présence de pronase (300 mg/mL) et de dodécyl sulfate de sodium (1%) pour en extraire les acides nucléiques. L'ADN viral, purifié au phénol et au chloroforme, précipité à -70°C en présence d'éthanol (70%) et de NaCl (0.5 M) puis recueilli dans 200 μL de tampon (10 mM Tris-HCl, pH 7.4, 1 mM EDTA) a été clivé par les endonucléases de restriction *Bgl* I, *Bgl* II, *Eco*R I, *Hind* III, *Hpa* II et *Taq* I dans les conditions habituelles de tampon et de température (1). Les fragments d'ADN obtenus par digestion enzymatique ont été séparés par électrophorèse dans un gel d'agarose à 1% (50 V x 16 h), révélés par coloration au bromure d'éthidium (1 μg/mL) puis photographiés sous éclairage ultraviolet.

Dans la figure 1, nous observons tout d'abord (colonnes 1 et 2) les profils de restriction caractérisant le génome des souches de référence Utrecht (CAV-1) et Toronto A26/61 (CAV-2). Un nombre différent de bandes d'ADN, retrouvées en des positions différentes dans le gel, nous permettent de distinguer facilement les adénovirus canins de types 1 et 2. En se rapportant aux profils CAV typiques, nous sommes en mesure de conclure en la présence d'un seul adénovirus dans les tissus infectés (colonne 3); de type 1 par surcroît, comme les observations histologiques le laissaient entrevoir. Bien que pertinente au départ, l'hypothèse de lésions hépatiques et pulmonaires attribuables à une infection mixte par CAV-1 et CAV-2 devait donc être exclue.

Discussion

Bien que les signes cliniques n'orientaient pas le diagnostic vers une hépatite infectieuse, les lésions de vasculite et les foyers de nécrose hépatique avec la présence de corps d'inclusion indiquaient une infection à adénovirus de type 1. Toutefois, l'évolution très rapide de la maladie de même que la présence de nécrose bronchiolo-alvéolaire rendaient aussi possible une infection concomittante avec l'adénovirus de type 2. Kelly (10) a montré, en effet, que les corps d'inclusion dans l'épithélium bronchio-alvéolaire pouvaient n'être qu'occasionnels lors d'infections naturelles.

Pour éclairer davantage cette situation, nous avons fait appel à l'analyse de l'ADN viral par les endonucléases de restriction. Cette technique précise de typage nous a permis d'identifier le virus isolé sur feuillet cellulaire comme étant un adénovirus canin de type 1. Cette conclusion est en accord avec les observations de Wright (2) indiquant que CAV-1 pouvait se retrouver à la fois dans les tissus pulmonaires et les tissus hépatiques. Il faut cependant retenir que la mère du chiot infecté était vaccinée contre le virus CAV-1. Bass (10) a également montré qu'un vaccin CAV-1 ne protège pas nécessairement l'animal contre une infection à CAV-2. La souche de référence Toronto A26/61 (CAV-2) provient elle-même de chiens affectés par des troubles res-

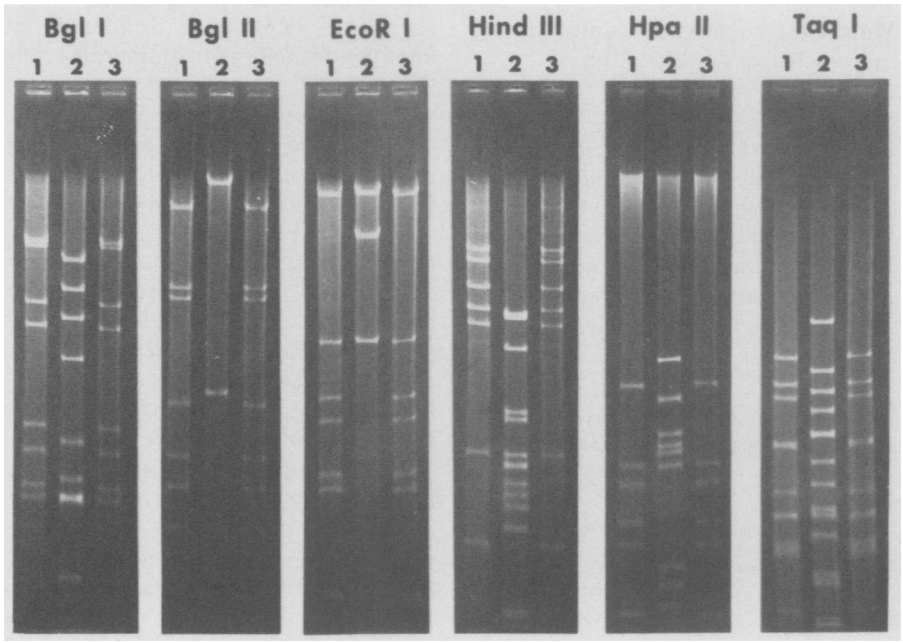

FIGURE 1. Profils de restriction obtenus après digestion de l'ADN extrait de cellules infectées par les souches d'adénovirus canin Utrecht (1), Toronto A26/61 (2) et IAF 84-434 (3) avec six endonucléases de restriction. Les produits de clivage ont été séparés par électrophorèse dans un gel d'agarose à 1% (50 V x 16 h), révélés par coloration au bromure d'éthidium, puis photographiés sous éclairage ultraviolet. Un nombre différent de bandes d'ADN, retrouvées en des positions différentes dans le gel, nous permettent de distinguer facilement les adénovirus canins de types 1 et 2 (colonnes 1 et 2). En se rapportant aux profils CAV-1 typiques, nous sommes en mesure de conclure que le virus isolé sur feuillet cellulaire à partir d'un homogénat d'organes obtenus du chiot infecté (colonne 3), est celui de l'hépatite infectieuse canine.

piratoires (11) et ce, malgré une vaccination antérieure contre CAV-1. Dans le cas présent, l'hypothèse d'une infection à CAV-2 ne pouvait donc pas être oubliée complètement. Nous savons maintenant, grâce à l'analyse des fragments d'ADN obtenus après digestion enzymatique et séparation en agarose, que l'adénovirus responsable des différentes manifestations histo-pathologiques est de type 1. Cette réponse aurait probablement été plus difficile à obtenir par les techniques sérologiques habituelles, compte tenu des liens antigéniques qui unissent CAV-1 et CAV-2 (5,8,9,11).

Pour la première fois au Québec, un adénovirus canin de type 1 a été isolé sur feuillet cellulaire et identifié par la technique des enzymes de restriction. Cette réalisation confirme tout le potentiel de la technique dans des études épidémiologiques sur les adénovirus canins. Plus d'attention devrait définitivement être accordée aux propriétés biologiques de ces virus qui, dans la population canine, pourraient être représentés par encore plus de types.

Remerciements

L'assistance technique de L. Cousineau est appréciée. Une partie de ce travail a été réalisée grâce à une subvention du Conseil des recherches et services agricoles du Québec (IAF-82-927).

Références

1. ASSAF R, MARSOLAIS G, YELLE J, HAMELIN C. Unambiguous typing of canine adenovirus isolates by deoxyribonucleic acid restriction-endonuclease analysis. Can J Comp Med 1983; 47: 460-463.
2. WRIGHT NG, THOMPSON H, CORNWELL HJC. Canine adenovirus pneumonia. Res Vet Sci 1971; 12: 162-167 + 2 planches.
3. RUBARTH S. An acute virus disease with liver lesion in dogs (hepatitis contagiosa canis). Acta Pathol Microbiol Scand 1947; Supl 69: 1-222.
4. STOOKEY JL, VAN ZWIETEN MJ, WHITNEY GD. Dual viral infections in two dogs. J Am Vet Med Assoc 1972; 161: 1117-1121.
5. SWANGO LJ, WOODING WL Jr, BINN LN. A comparison of the pathogenesis and antigenicity of infectious canine hepatitis virus and the A26/61 virus strain (Toronto). J Am Vet Med Assoc 1970; 156: 1687-1696.
6. KELLY DF. Canine proliferative and necrotizing tracheobronchitis, with intranuclear inclusion-body and hyaline membrane formation. Pathologia Vet 1969; 6: 227-234.
7. DUCATELLE R, THOONEN H, COUSSEMENT W, HOORENS J. Pathology of natural canine adenovirus pneumonia. Res Vet Sci 1981; 31: 207-212.
8. SWANGO LJ, EDDY GA, BINN LN. Serologic comparisons of infectious canine hepatitis and Toronto A26/61 canine adenoviruses. Am J Vet Res 1969; 30: 1381-1387.
9. ASSAF R, MONTPETIT C, MARSOLAIS G, AMINZADEH M, LAMONTAGNE L, MAROIS P. Isolement et caractérisation d'un adénovirus canin. MV Québec 1978; 8: 10-12.
10. BASS EP, GILL MA, BECKENHAUER WH. Evaluation of a canine adenovirus type 2 strain as a replacement for infectious canine hepatitis vaccine. J Am Vet Med Assoc 1980; 177: 234-242.
11. DITCHFIELD J, MACPHERSON LW, ZBITNEW A. Association of a canine adenovirus (Toronto A26/61) with an outbreak of laryngotracheitis (kennel cough). A preliminary report. Can Vet J 1962; 3: 238-247.

LETTER TO THE EDITOR

Therapy of Feline Urethral Obstruction

DEAR SIR:

I am writing in regard to an article that appeared in the December 1984 issue of the Journal (Can Vet J 1984; 25: 443-444) entitled "Therapy of Feline Urethral Obstruction" by Dr. M.A. Bernard.

In the conclusion, the article is indicating chlorethamine as an *ineffective* drug. We have been manufacturing and selling this drug for the past three years and have not had a single case reporting its ineffectiveness.

The article also recommends the product Uroeze which is of New Drug Status and considered very harmful to cats because of its high ammonium chloride content.

The references concerning chlorethamine all appear to be negative, while the beneficial references are ignored. At the same time, the negative references against the use of ammonium chloride are not mentioned at all.

Yours truly,

JOHN A. BUTT
President
Agri-Vet Pharmaceuticals Limited
150 Signet Drive
Weston, Ontario M9L 1T9

Editor's Comment:

The writer's comment concerning the Status of Uroeze requires explanation. Uroeze is not licensed for sale in Canada. Ari-Vet Pharmaceuticals Limited markets a product with the brand name Ethyl Dihydro Tablets (ethylenediamine dihydrochloride). This product is approved by the Canadian Gouvernment for sale in Canada and it is advertized in the Canadian Veterinary Journal. In the advertisement the product is described as follows:

"Each Agri-Vet enteric-coated ethyl dihydro tablet contains 100 mg of ethylenediamine dihydrochloride. This is equivalent to approximately 0.5 mL dilute hydrochloric acid — an amine salt for increasing urinary acidity."